Dissection de la Souris

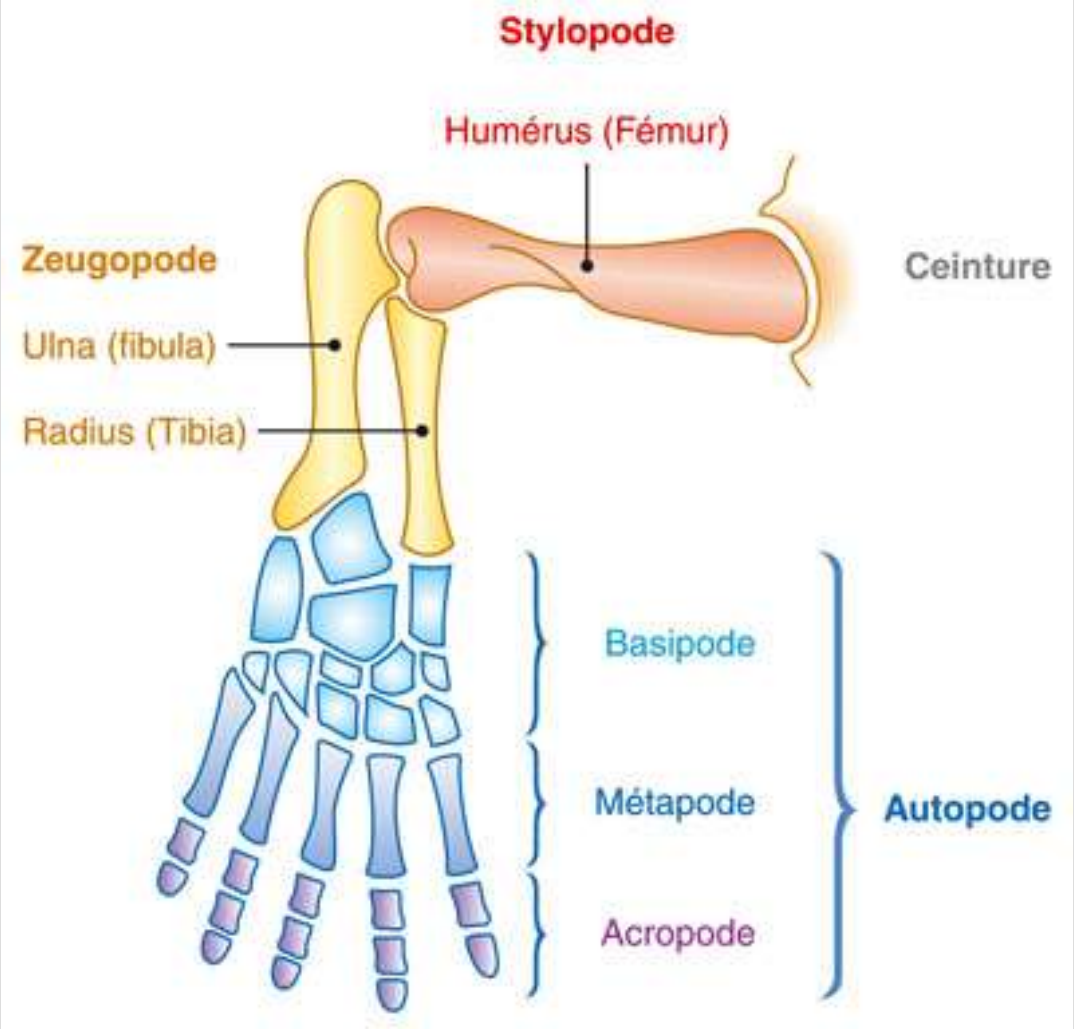

Le membre chiridien des Vertébrés Tétrapodes

Premiers Tétrapodes (fin du Dévonien)

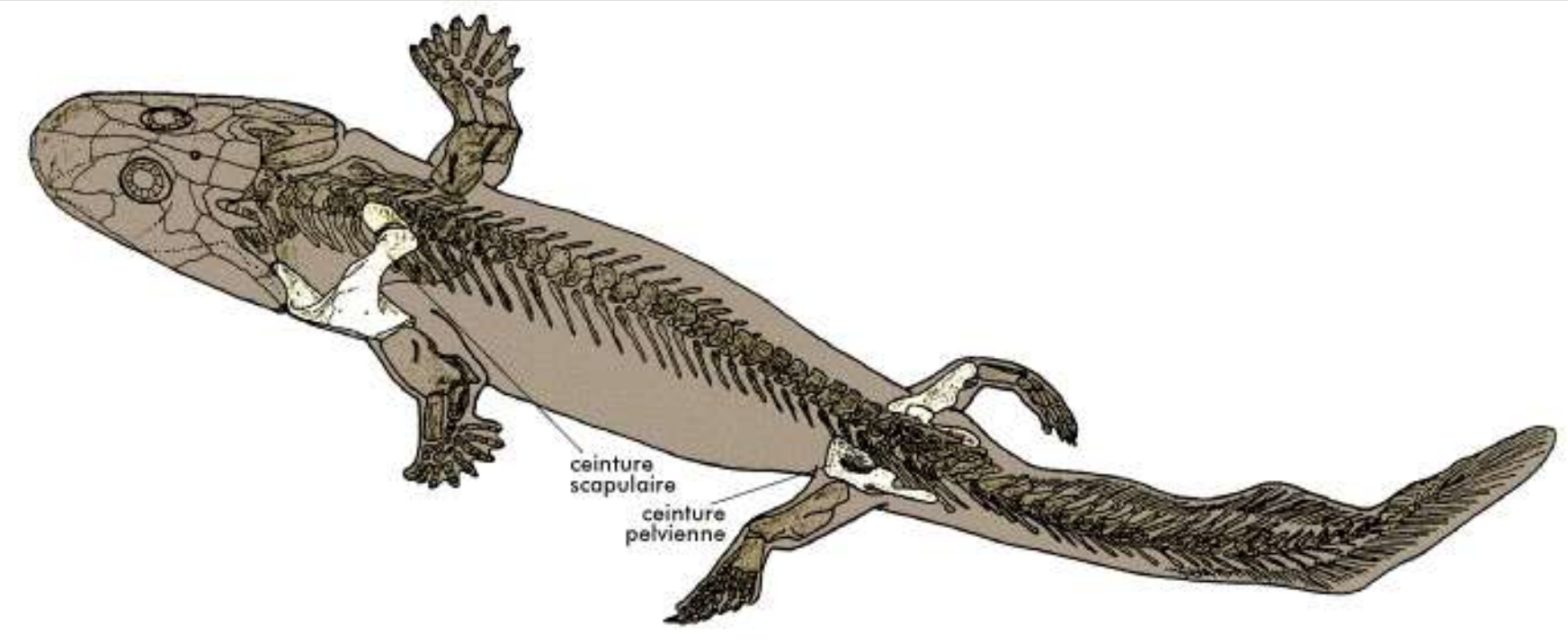

Reconstitution d'Acanthostega :

le membre est horizontal

[J.A Clack, La Recherche n°296, mars 1997]

Les Reptiles : membre transversal

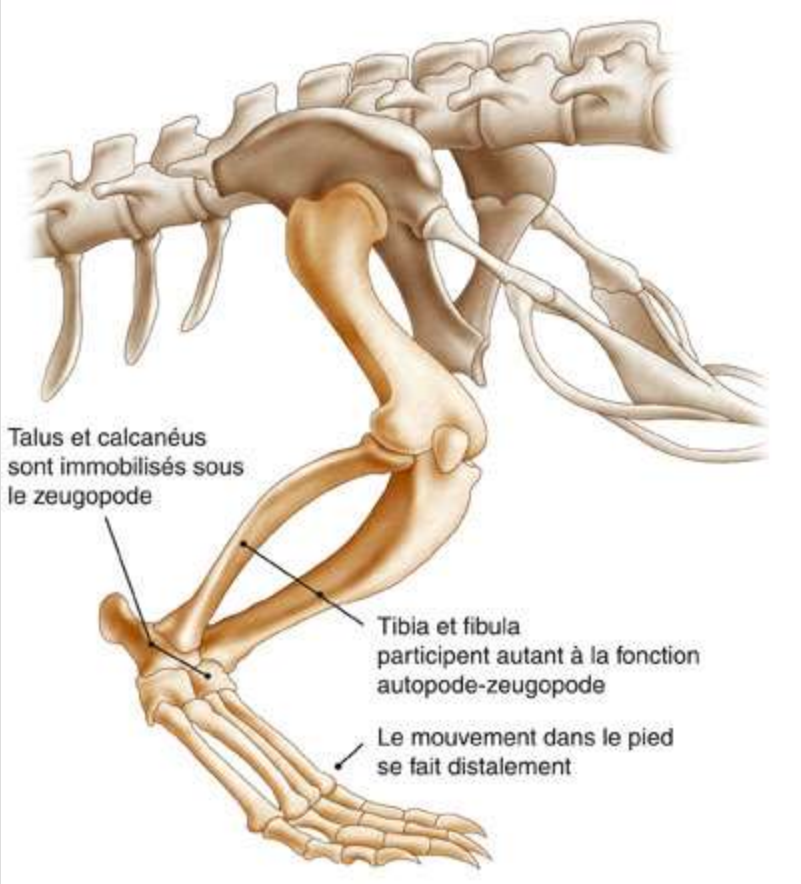

Membre inférieur d'un reptile (crocodile)

Mammifères et Oiseaux : membre parasagittal

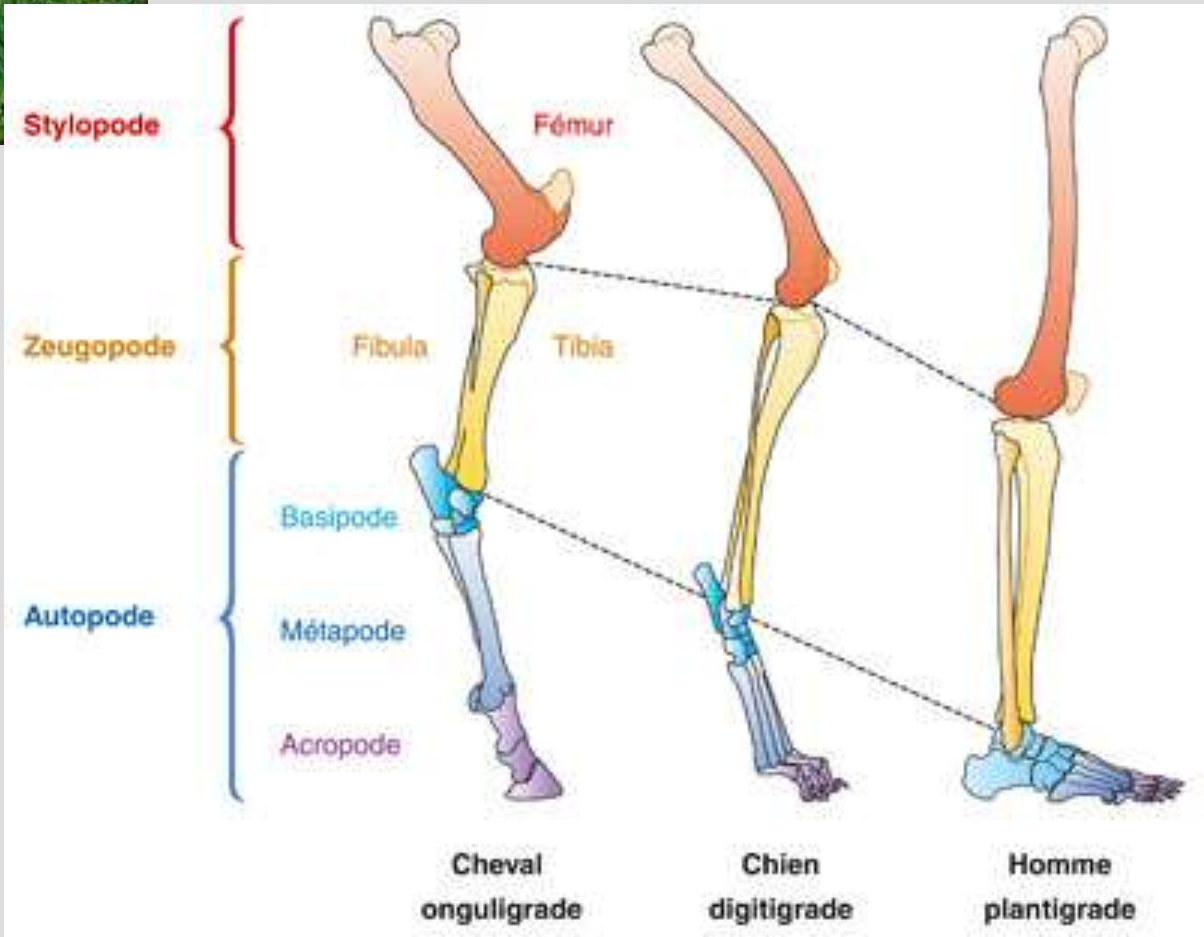

Les orifices permettant d'identifier le sexe : ici une femelle

Les organes génitaux externes mâles

pénis

Orifice uro-génital

scrotum

Vidéo dissection souris

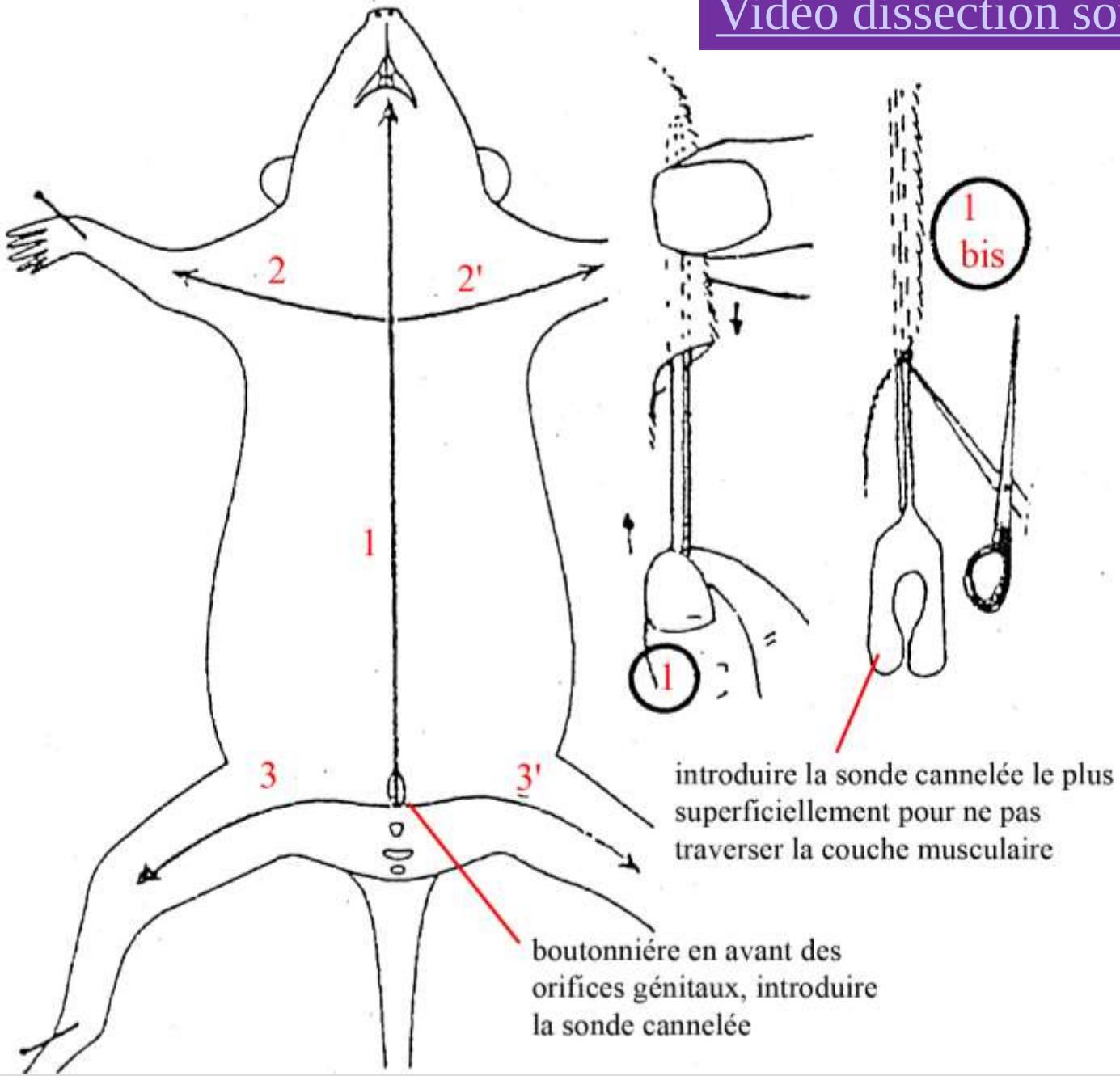

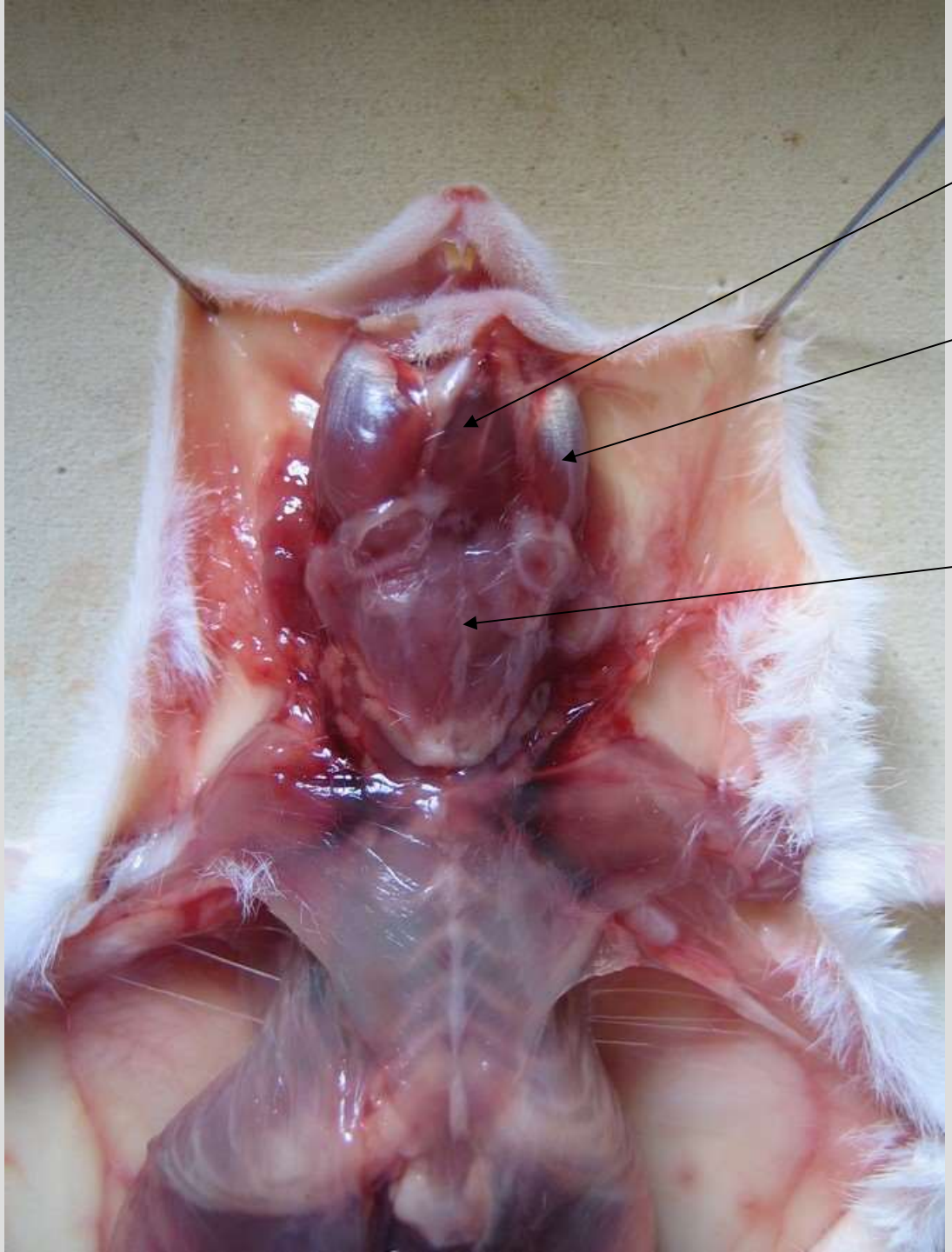
Muscle digastrique
Muscle masseter
Glandes salivaires

La région du cou après avoir libéré les glandes salivaires du conjonctif les entourant

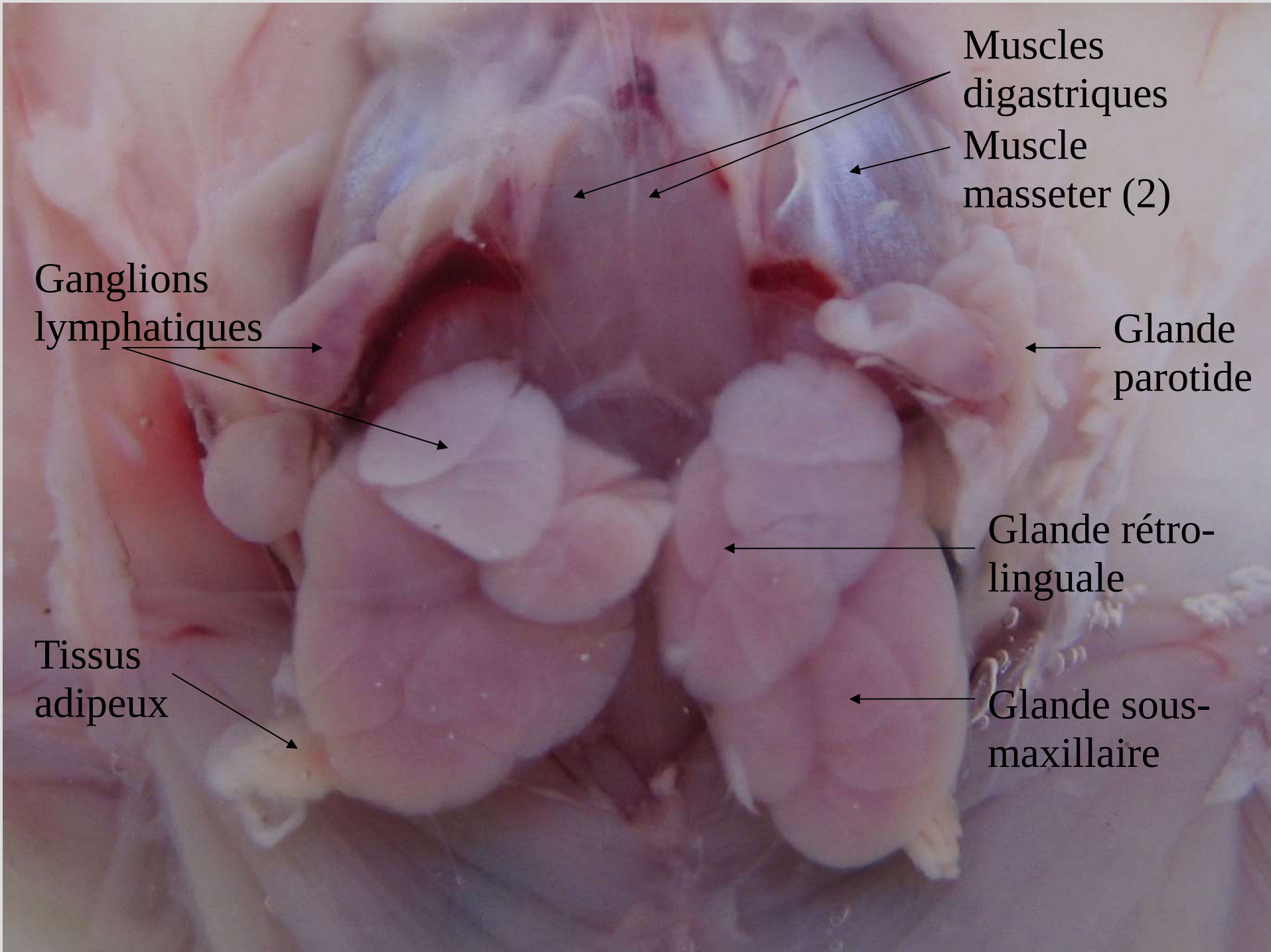
Muscles digastriques
Muscle masseter (2)
Ganglions lymphatiques
Glande parotide
Glande rétro-linguale
Tissus adipeux
Glande sous-maxillaire

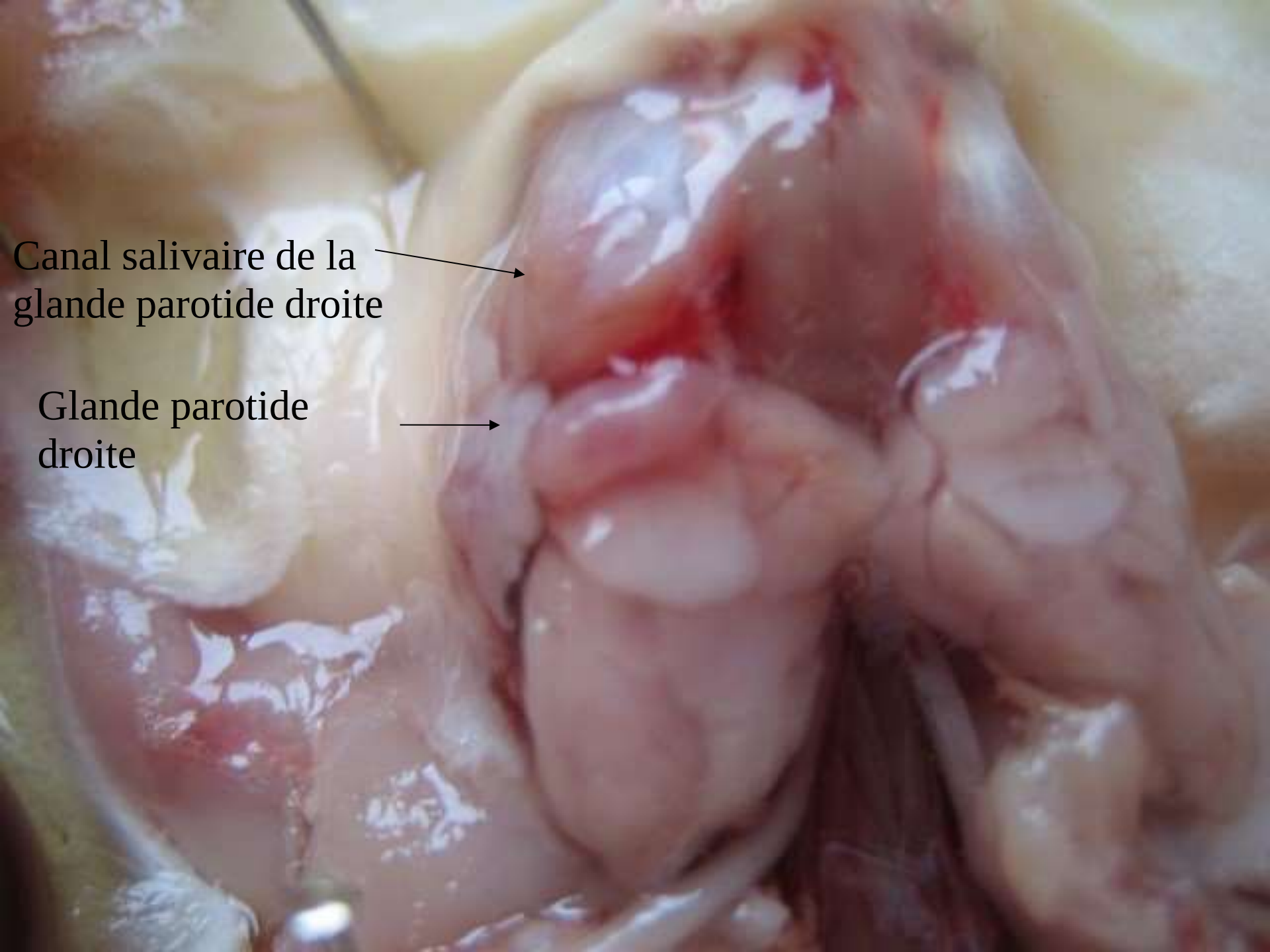
Canal salivaire de la glande parotide droite
Glande parotide droite

Canaux salivaires des glandes salivaires sous-maxillaires et rétro-linguale droites

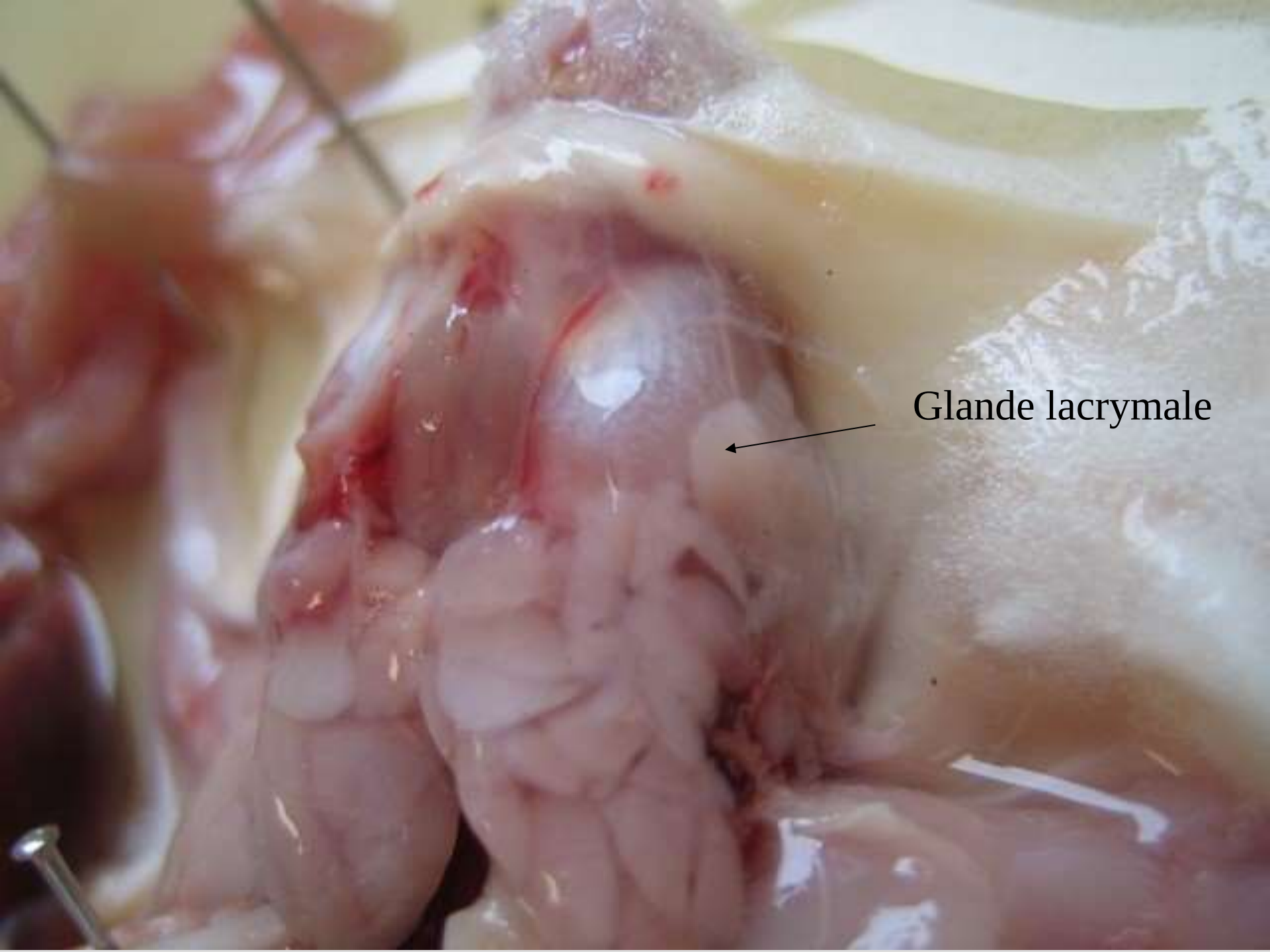
Glande lacrymale

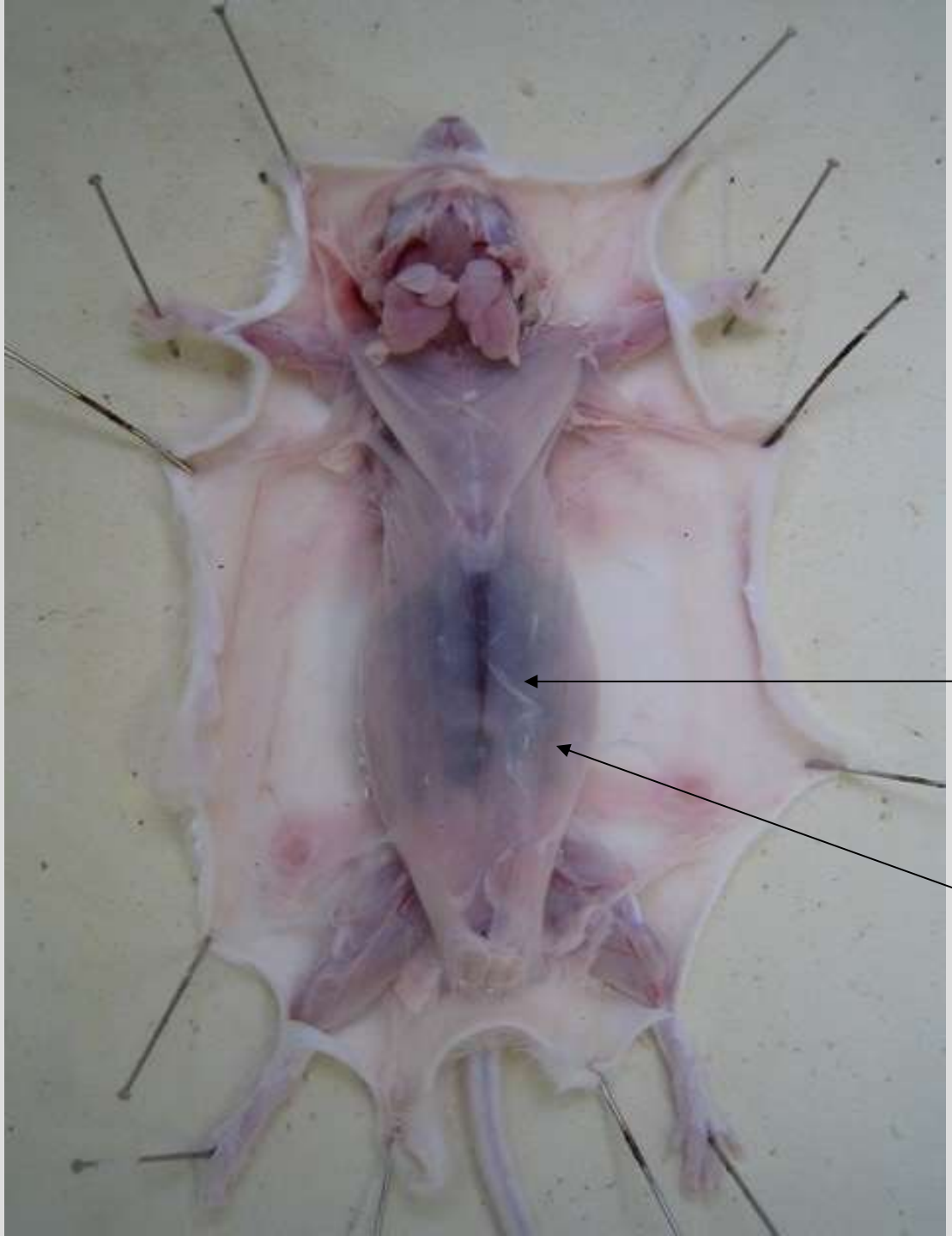
Grand droit
abdominal
Muscle
grand
oblique

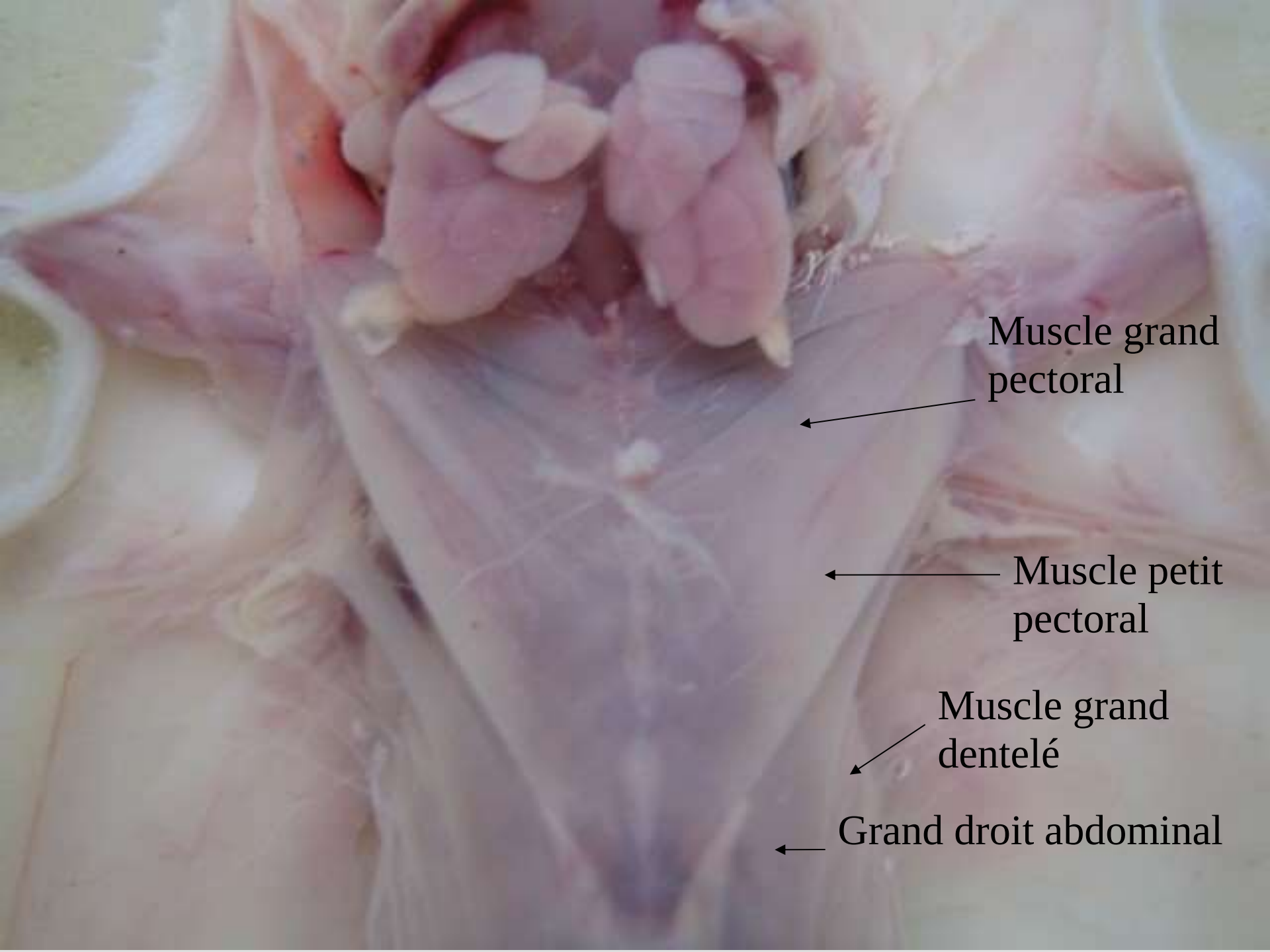
Muscle grand pectoral
Muscle petit pectoral
Muscle grand dentelé
Grand droit abdominal

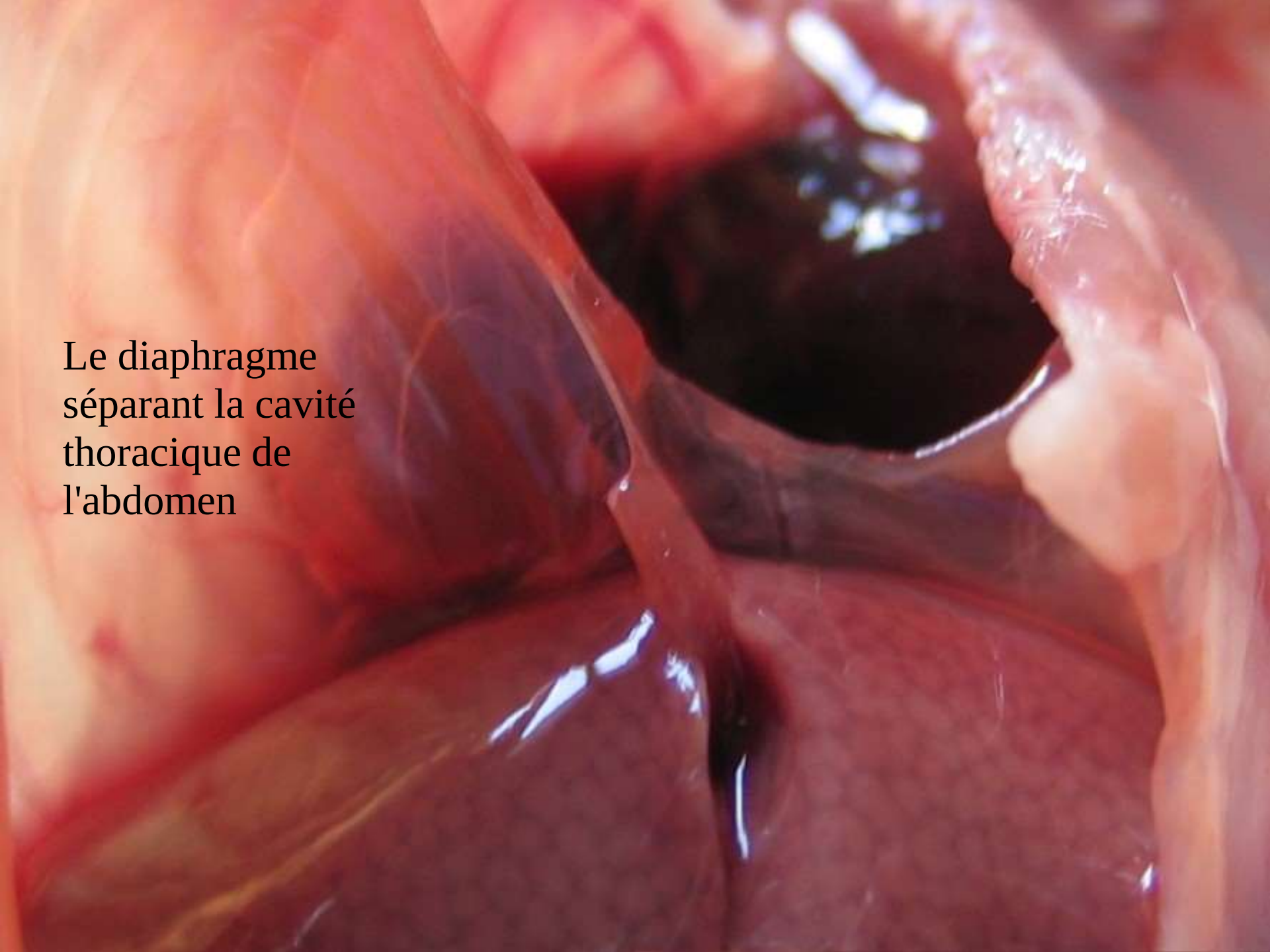
Le diaphragme
séparant la cavité
thoracique de
l'abdomen

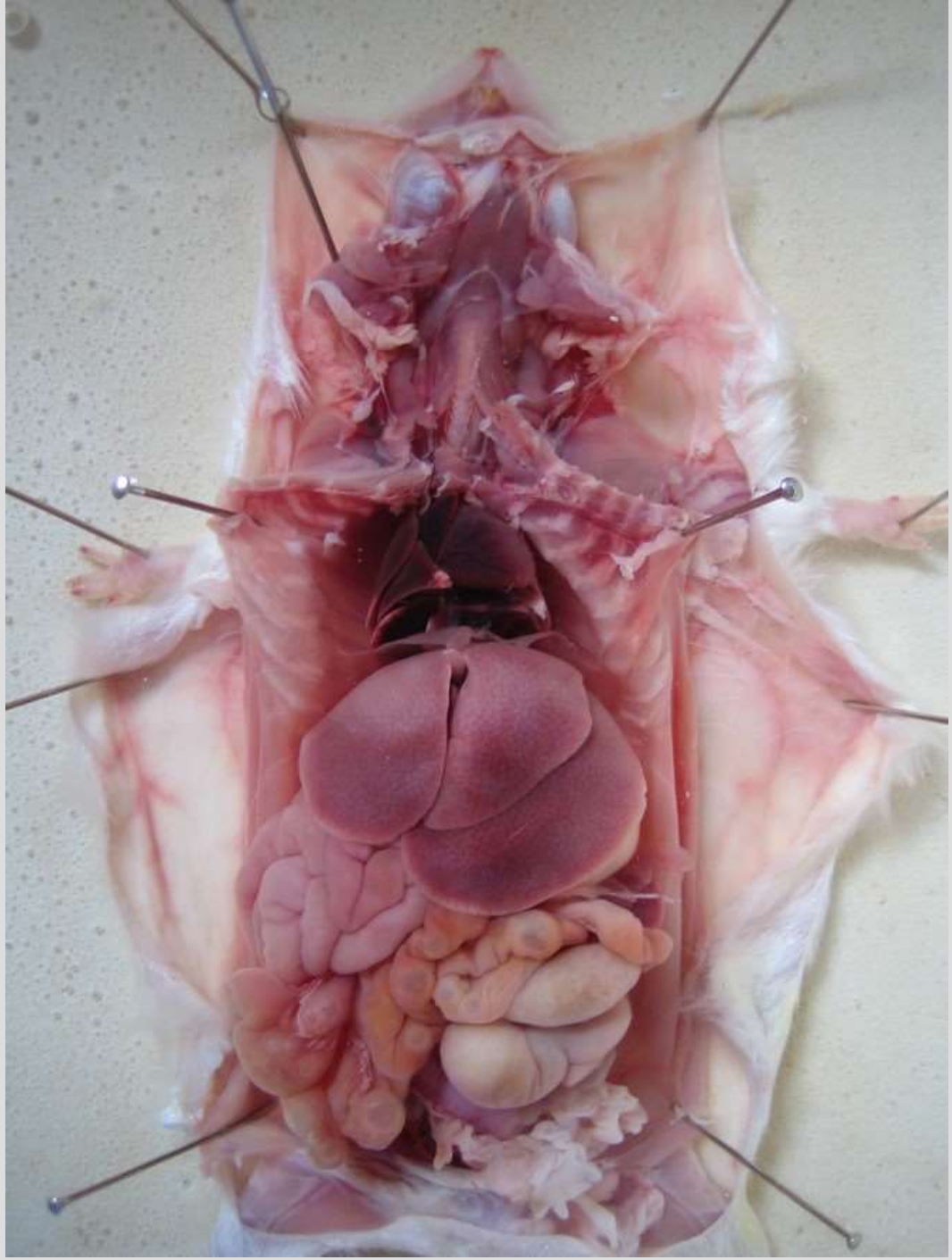

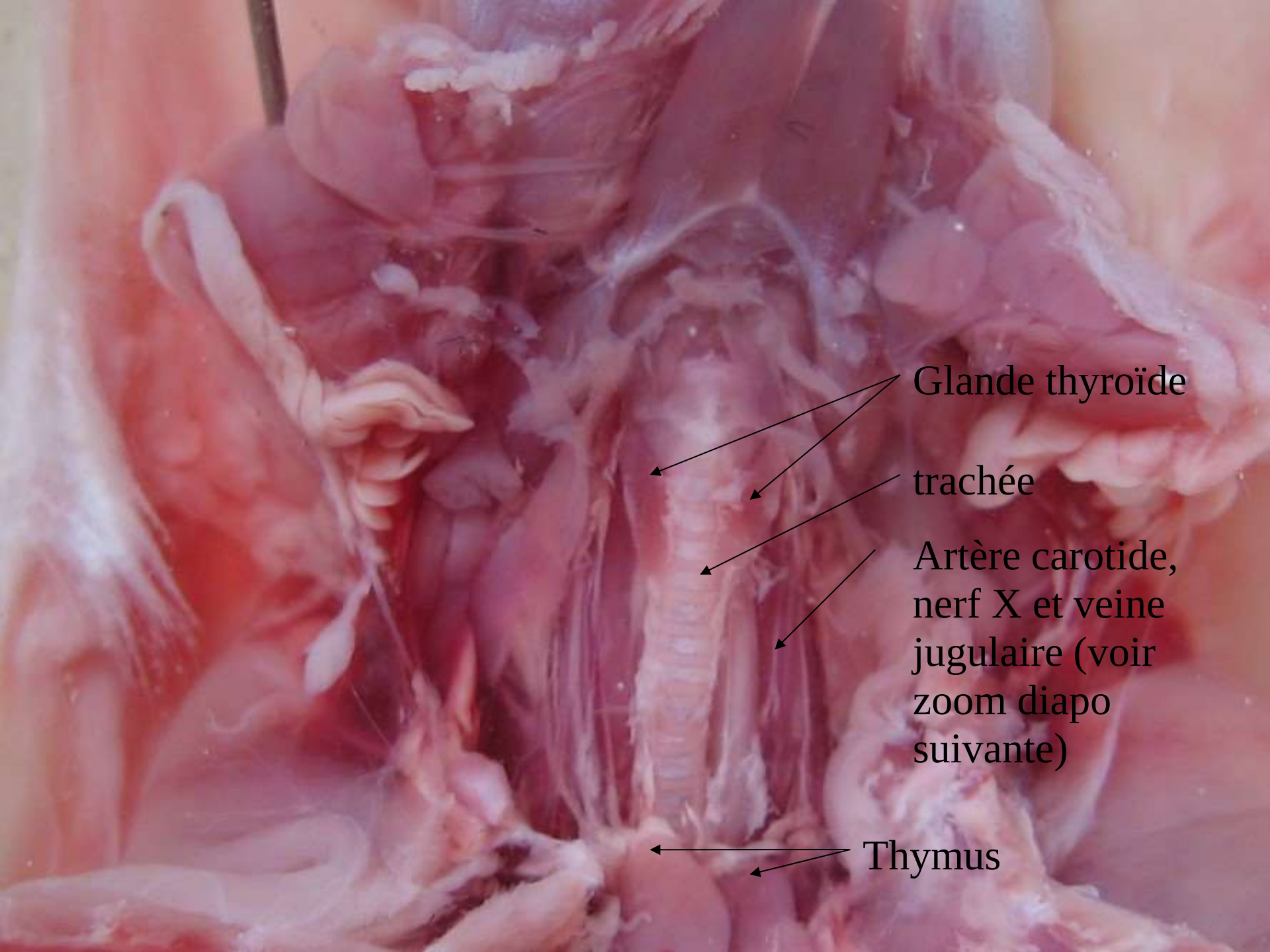
Glande thyroïde
trachée
Artère carotide, nerf X et veine jugulaire (voir zoom diapo suivante)
Thymus

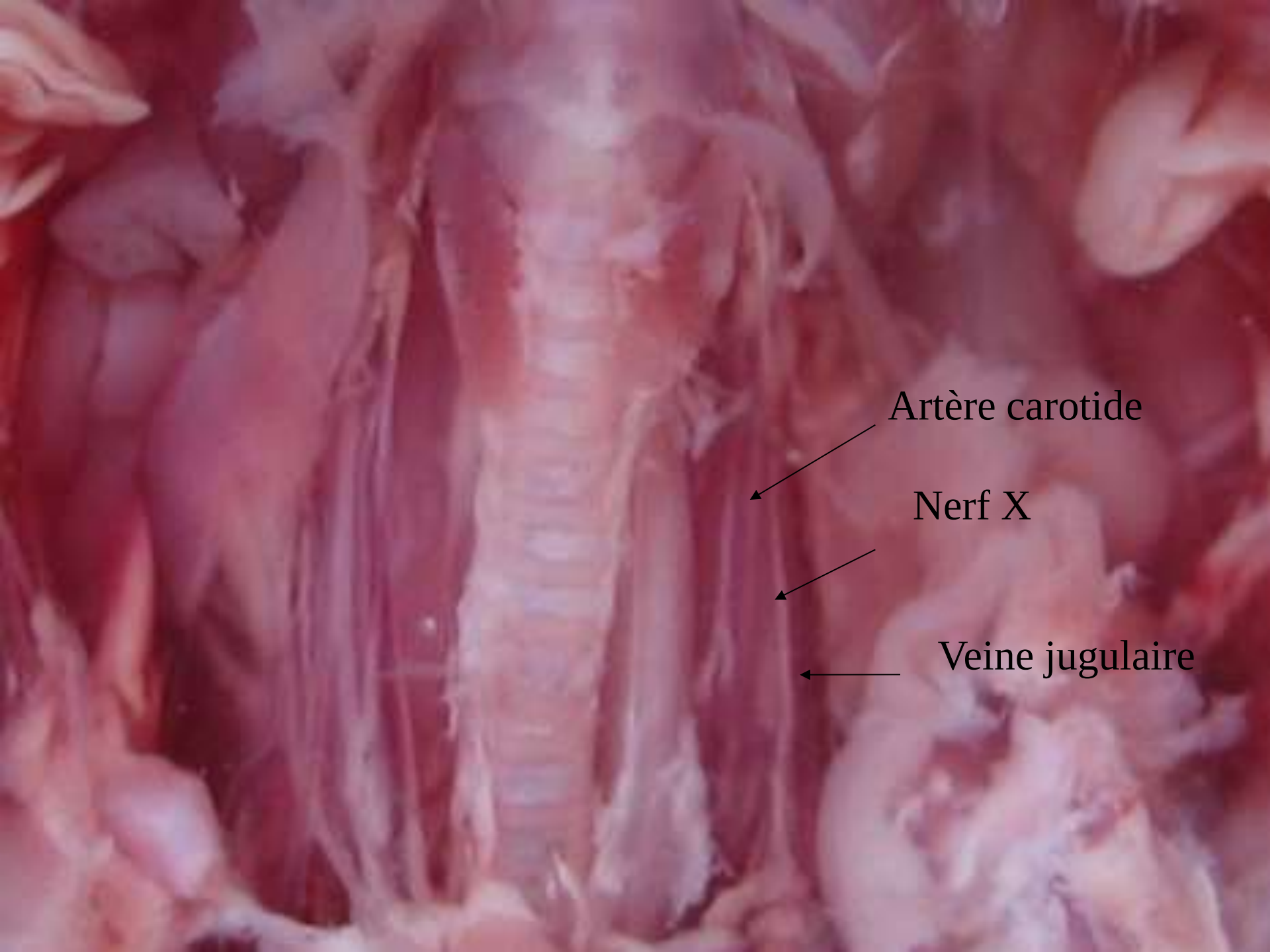
Artère carotide
Nerf X
Veine jugulaire

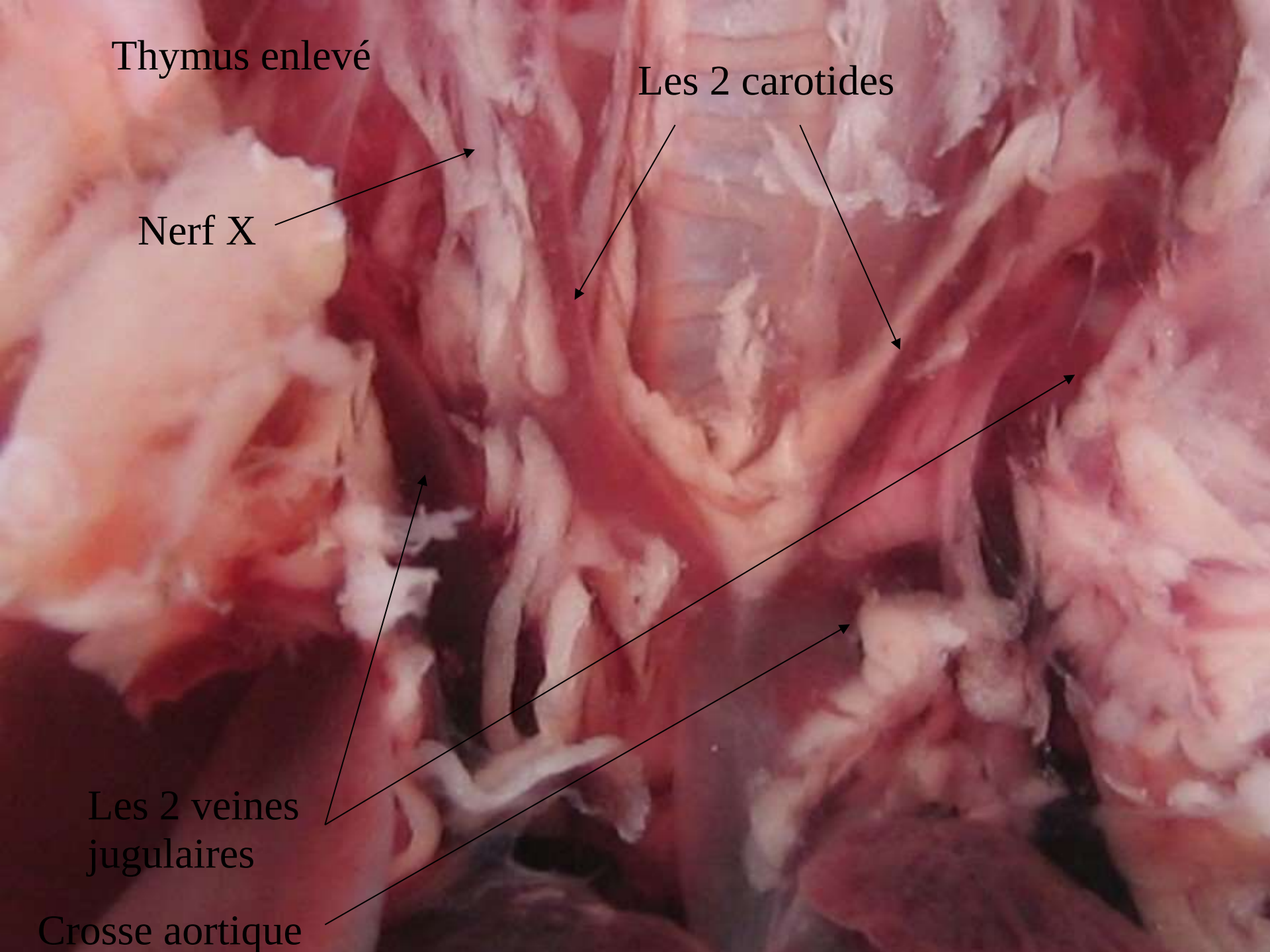
Thymus enlevé
Les 2 carotides
Nerf X
Les 2 veines jugulaires
Crosse aortique

Détail de la crosse aortique (sort du ventricule gauche)

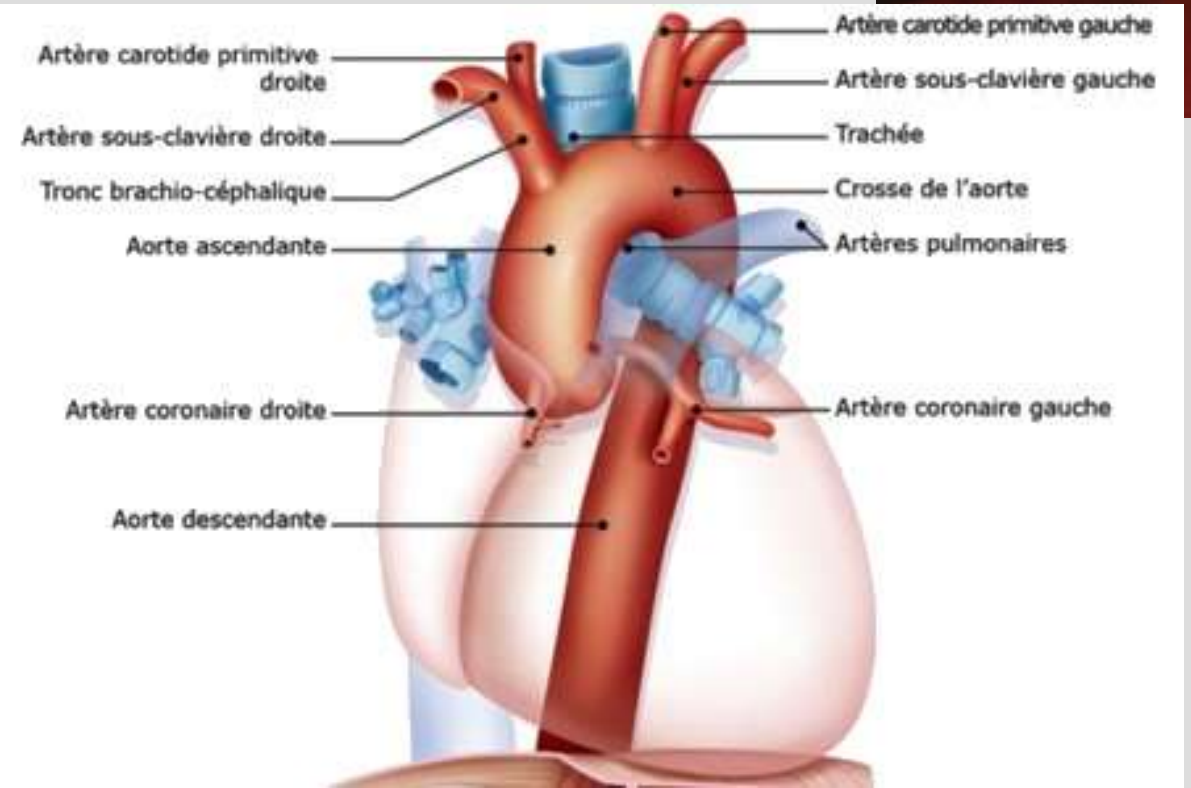

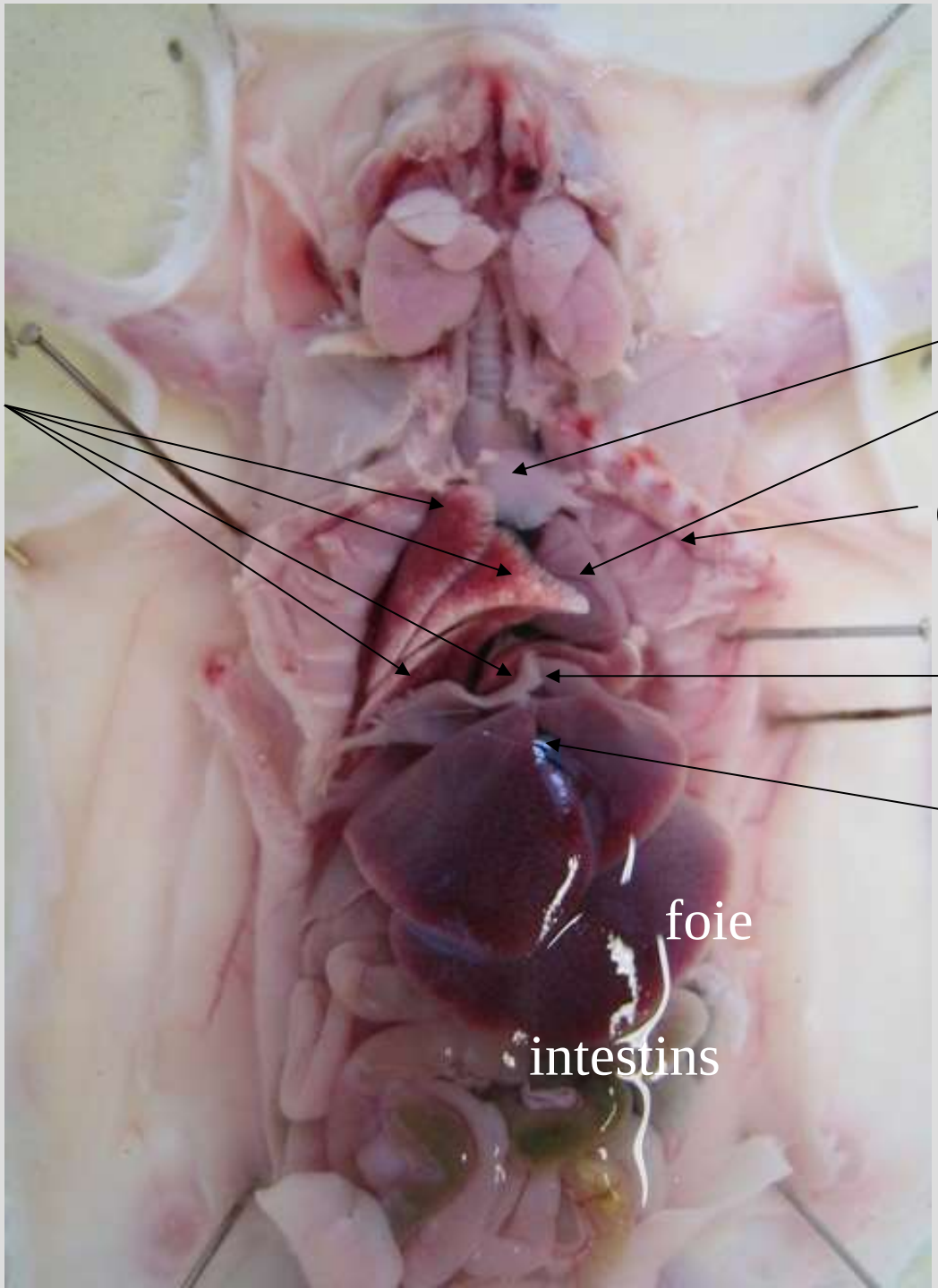
Poumon droit
(4 lobes)
thymus
coeur
Cage thoracique
diaphragme
Vésicule
biliaire
foie
intestins

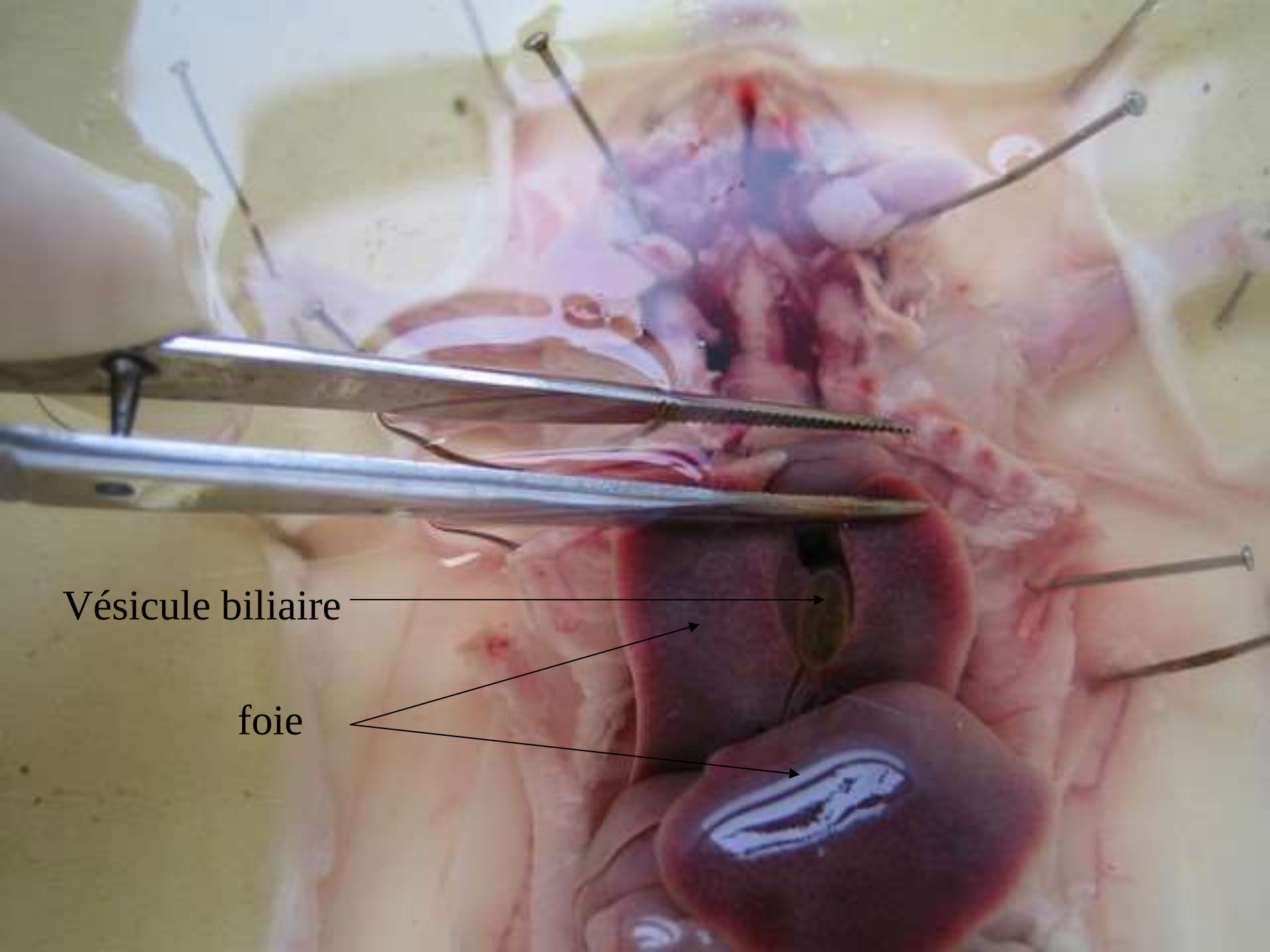
Vésicule biliaire
foie

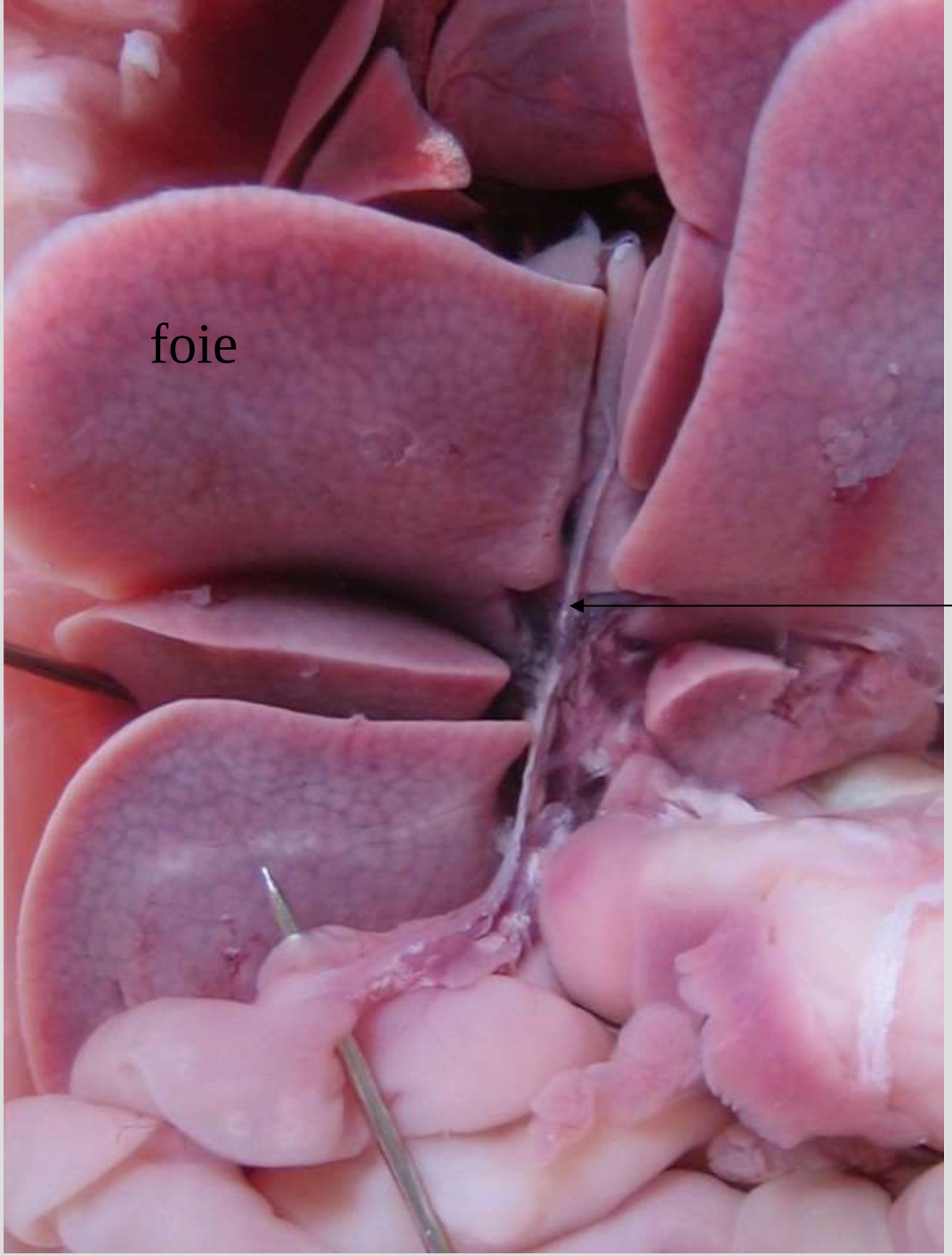

Canal
biliaire
ou
cholédoque

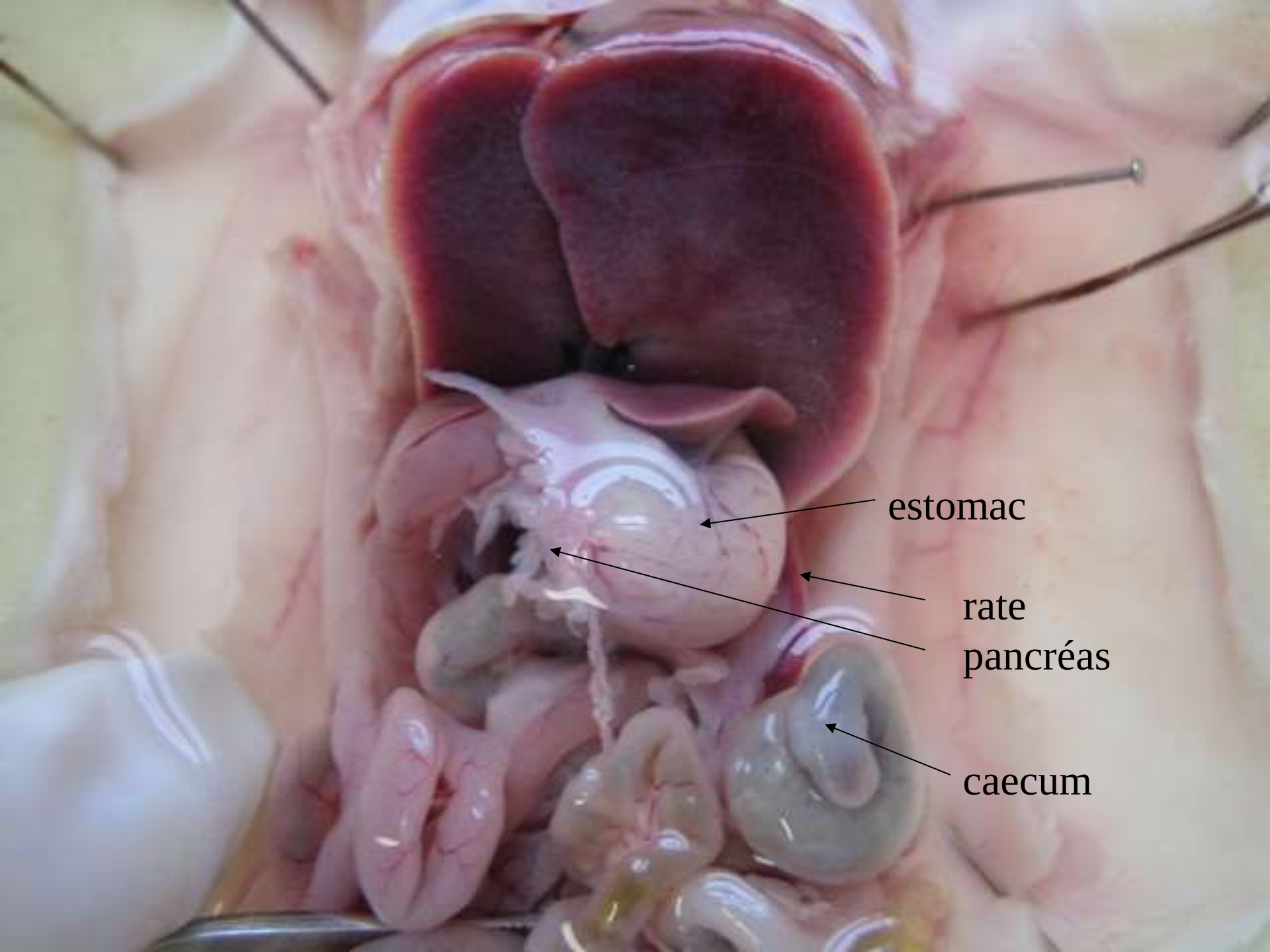
estomac
rate
pancréas
caecum

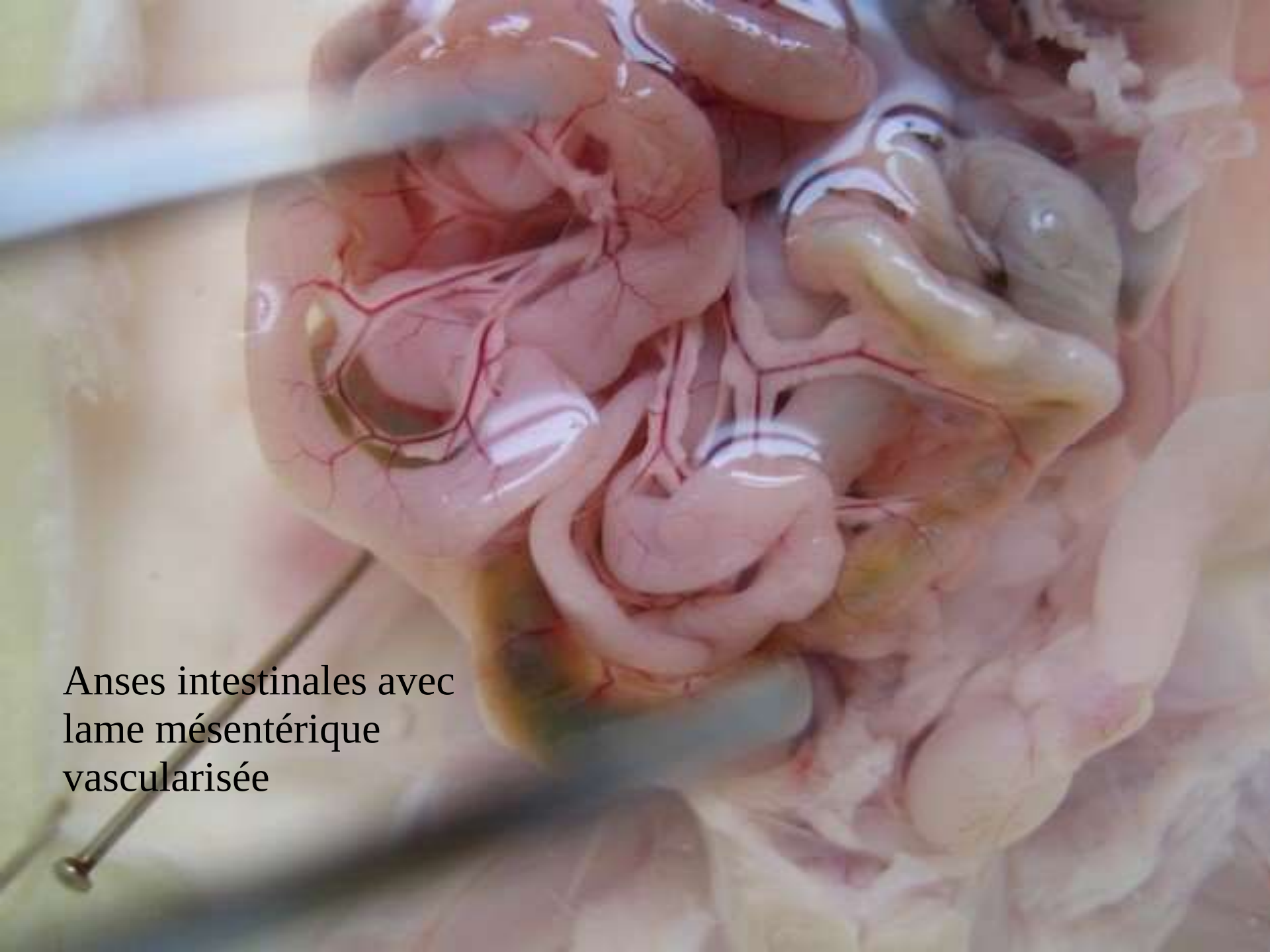
Anses intestinales avec
lame mésentérique
vascularisée

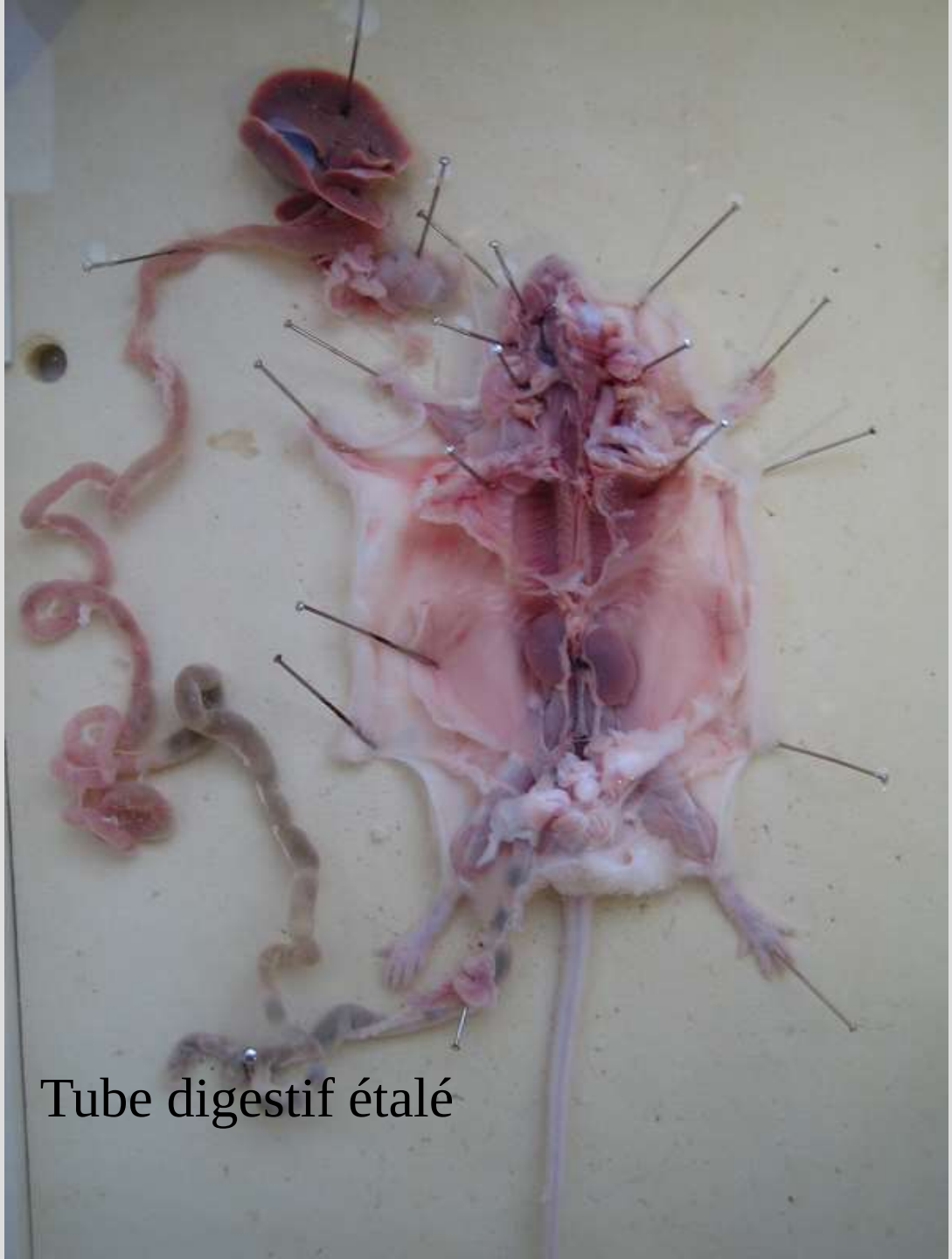

Tube digestif étalé

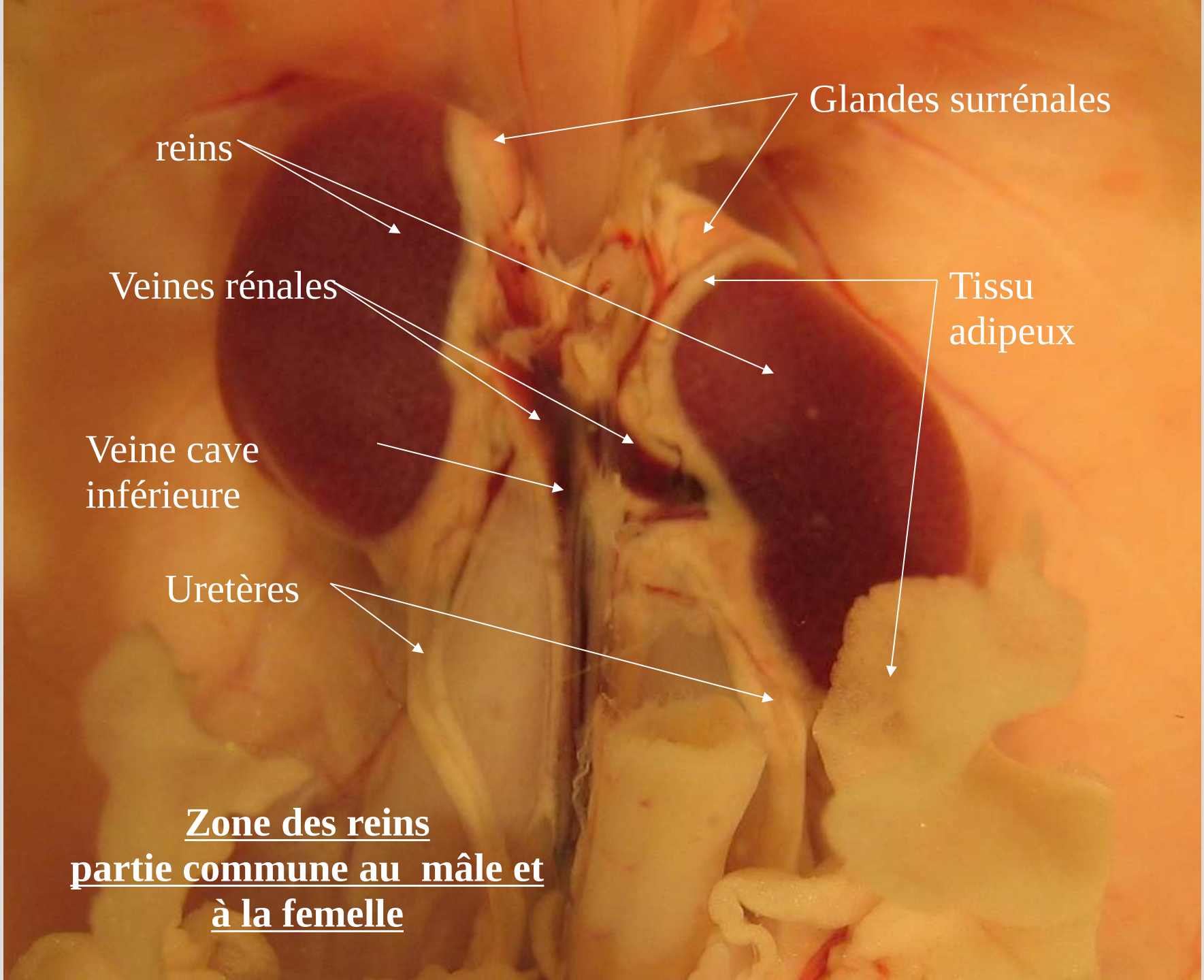

Zone des reins
partie commune au mâle et à la femelle

Appareil uro-génital mâle en place (testicules sortis du scrotum)

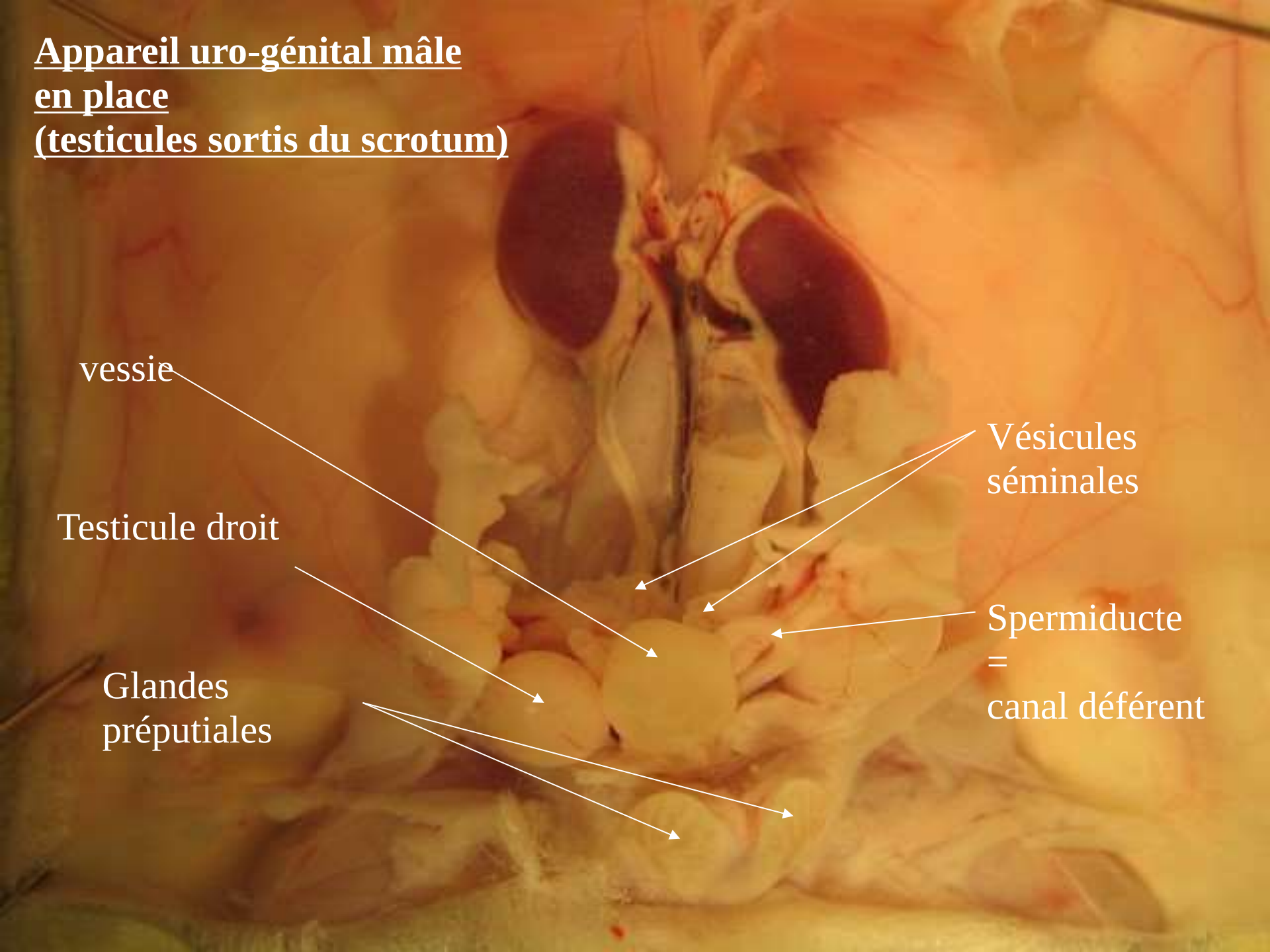

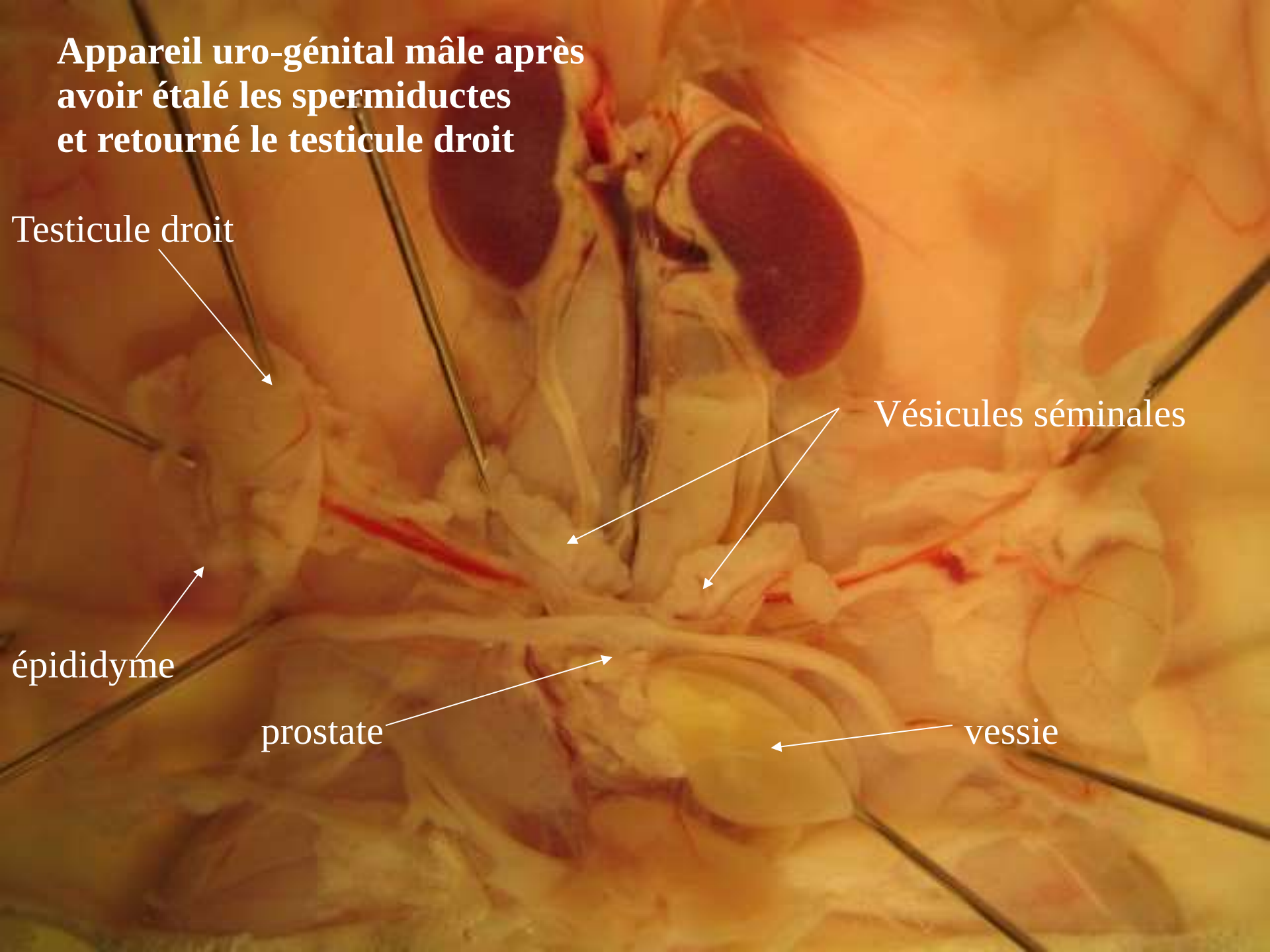
Appareil uro-génital mâle après avoir étalé les spermiductes et retourné le testicule droit
Testicule droit
Vésicules séminales
épididyme
prostate
vessie

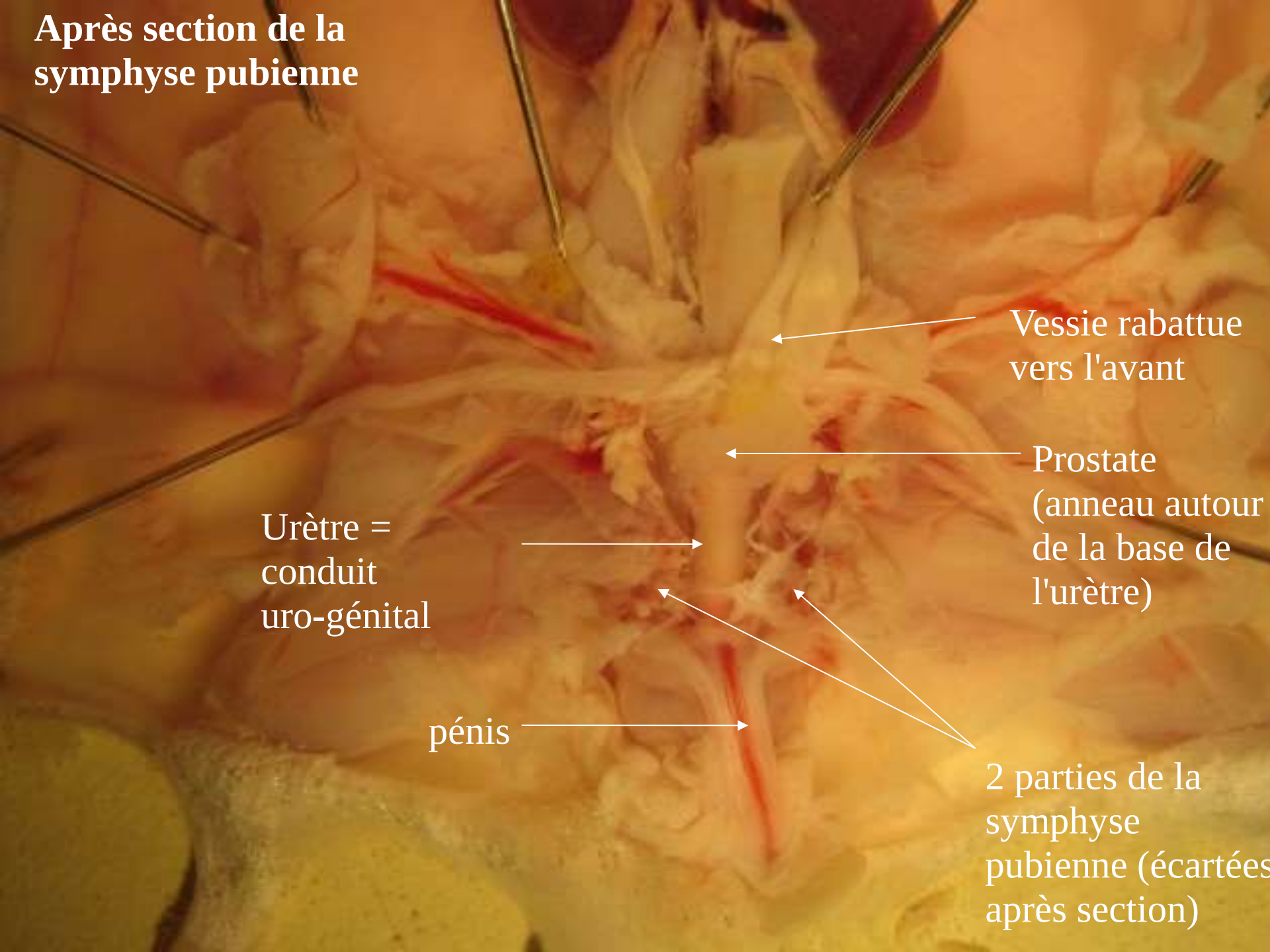
Après section de la symphyse pubienne
Vessie rabattue vers l'avant
Prostate (anneau autour de la base de l'urètre)
Urètre = conduit uro-génital
pénis
2 parties de la symphyse pubienne (écartées après section)

Les orifices permettant d'identifier une femelle

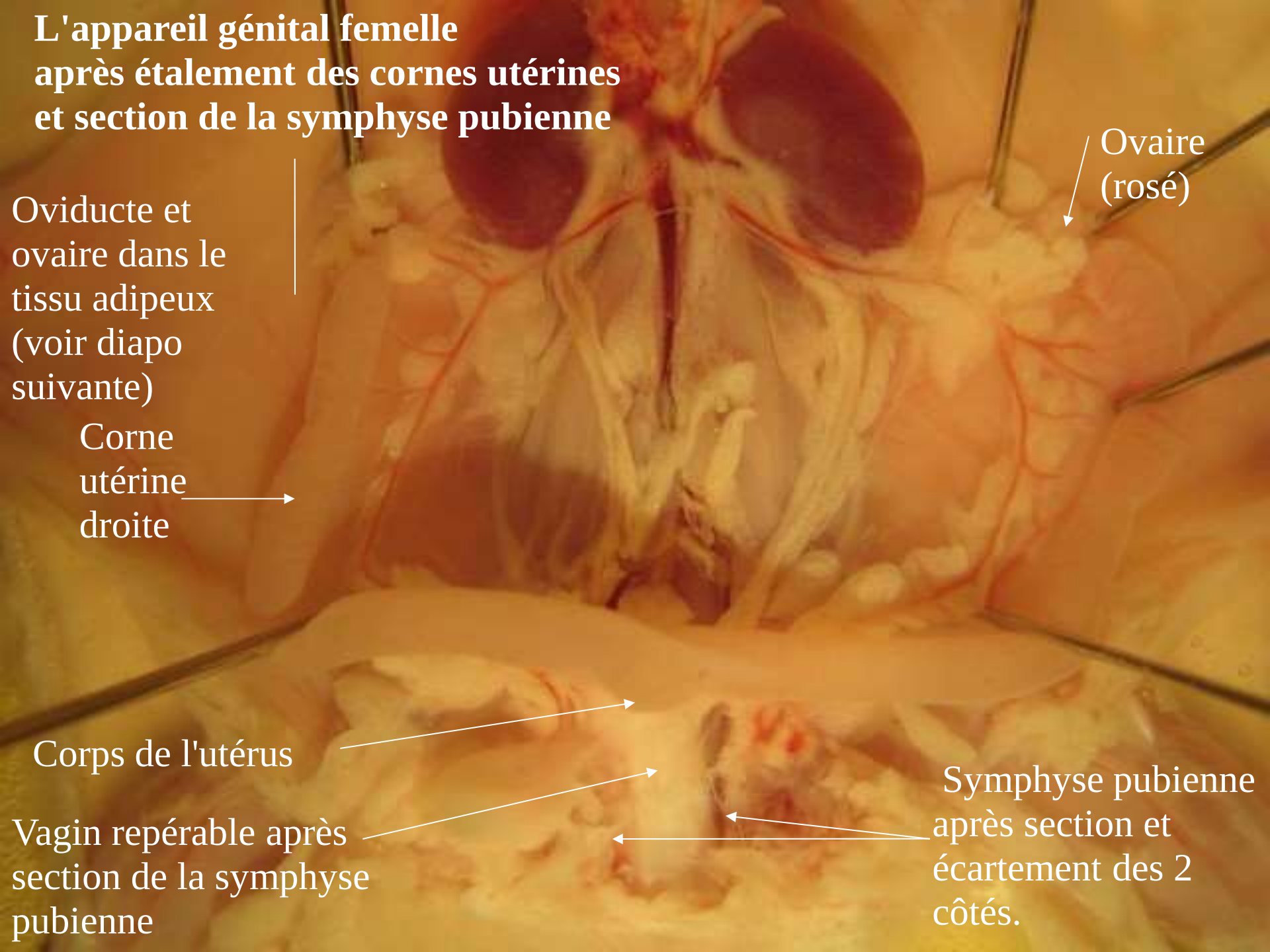
L'appareil génital femelle
après étalement des cornes utérines
et section de la symphyse pubienne
Ovaire
(rosé)
Oviducte et
ovaire dans le
tissu adipeux
(voir diapo
suivante)
Corne
utérine
droite
Corps de l'utérus
Vagin repérable après
section de la symphyse
pubienne
Symphyse pubienne
après section et
écartement des 2
côtés.

Tissu adipeux
(très blanc)

Ovaire (rosé)

Oviducte = trompe
(blanchâtre et
contournée)

Corne utérine

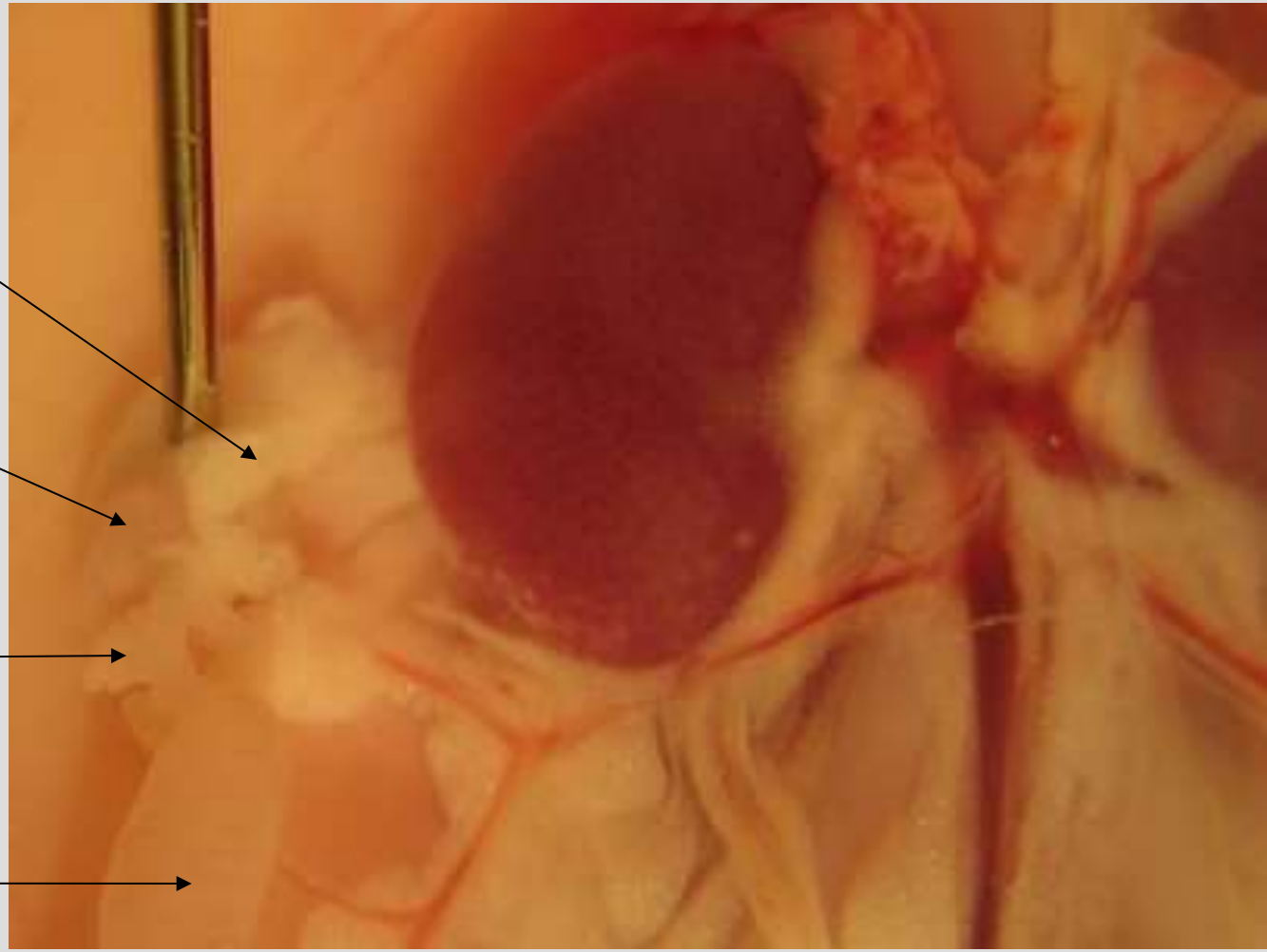

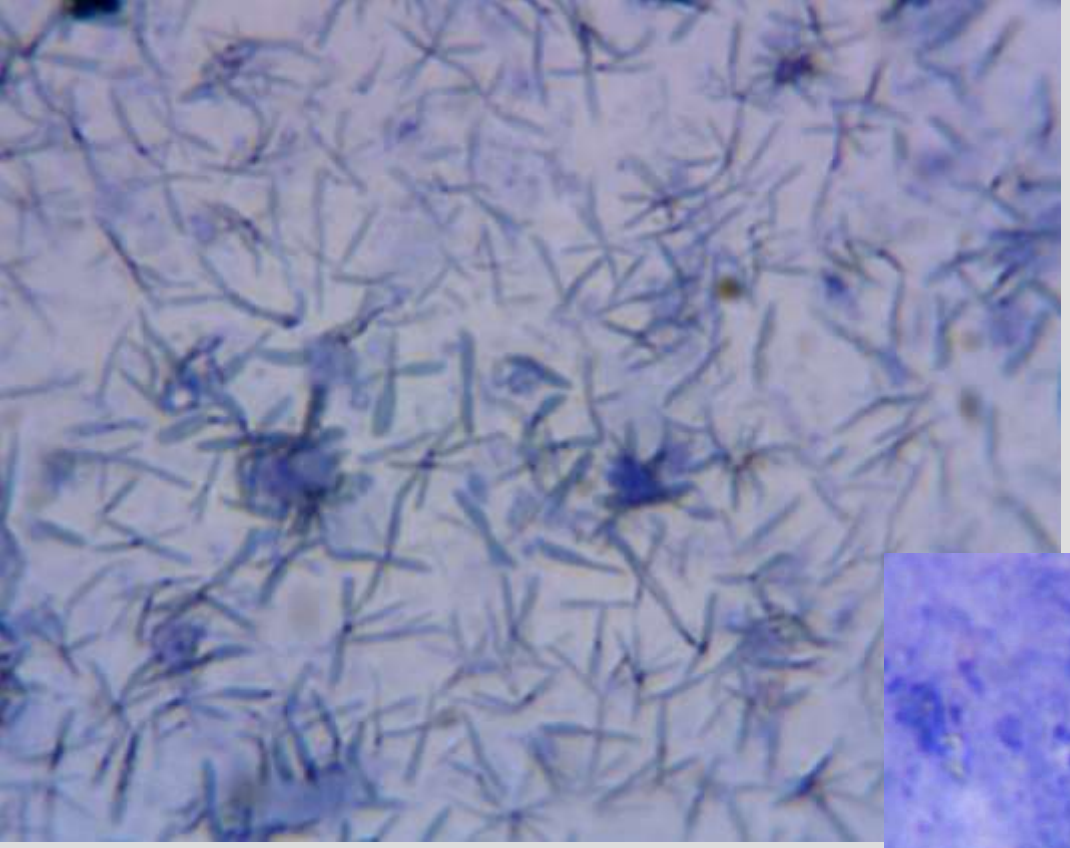

Coloration au bleu de méthylène du contenu caecal

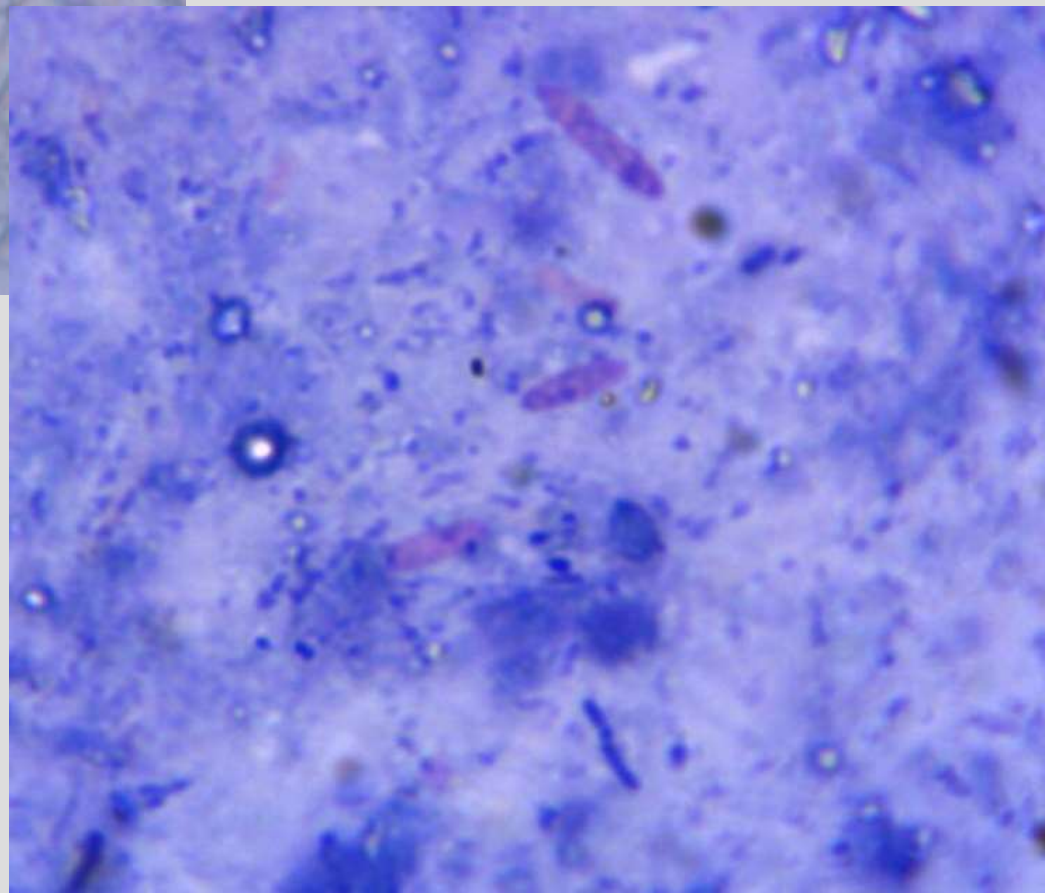

Coloration de Gram du contenu caecal