


Quelques images de
votre TP
sur le Criquet



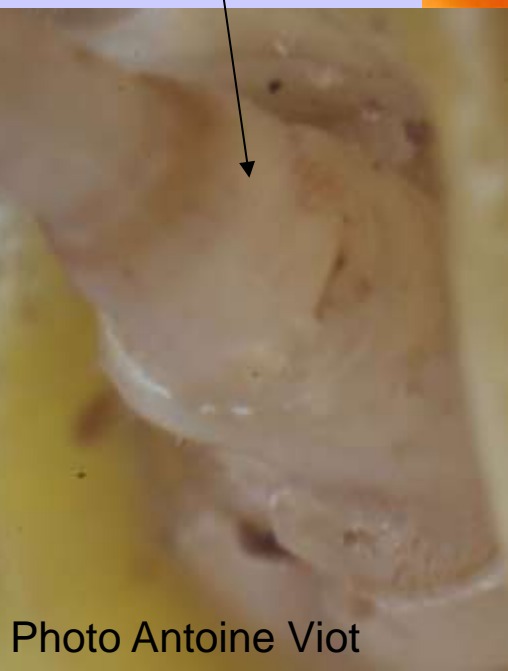


Œil composé
d'ommatidies

Ocelles
latéraux

Ocelle
médian

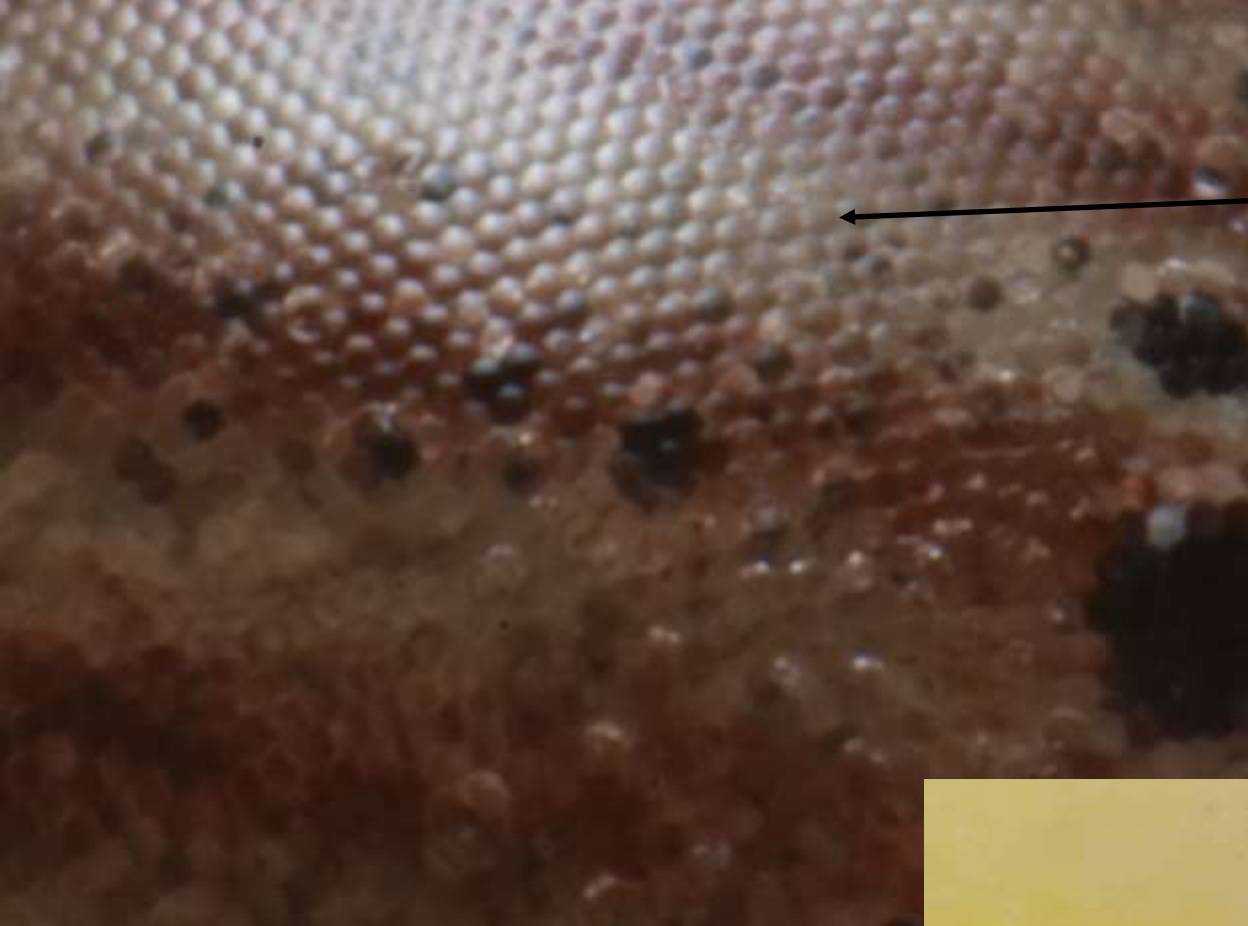Organes de
Johnston
(équilibre)



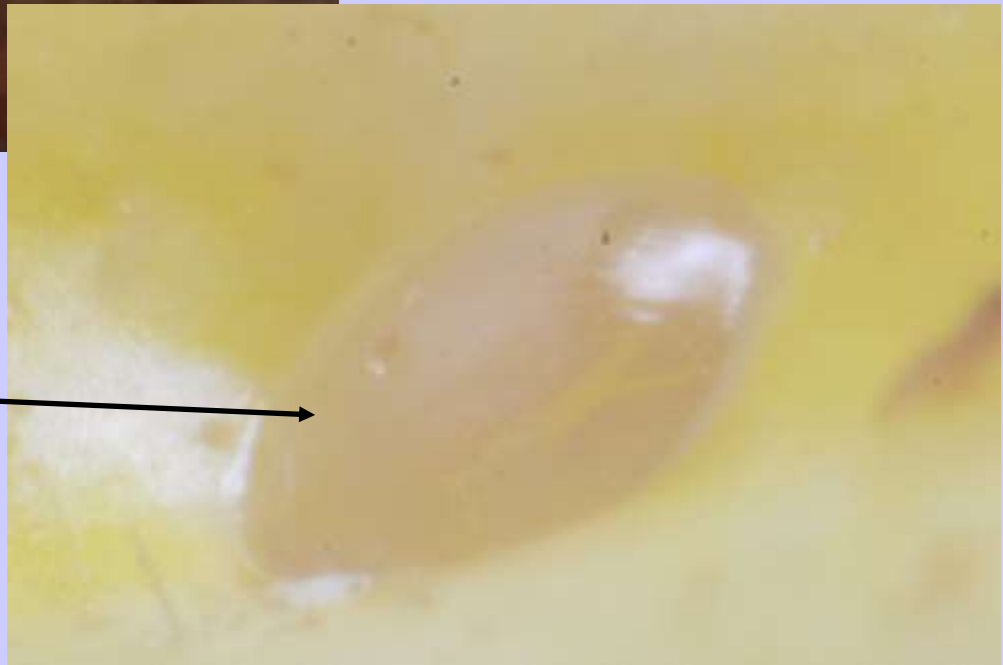

Œil composé
d'ommatidies

Ocelle
latéral




Ommatidies
en gros plan




Ocelle médian
en gros plan





Cornée de l'œil
composé (MO x 100)

Chaque hexagone
correspond à une cornée
d'ommatidie (MO x 400)



mandibule

maxille

Région molaire

lacinia

région incisive


palpe

labium

labre

Les pièces buccales

Muscle inséré sur l'apodème

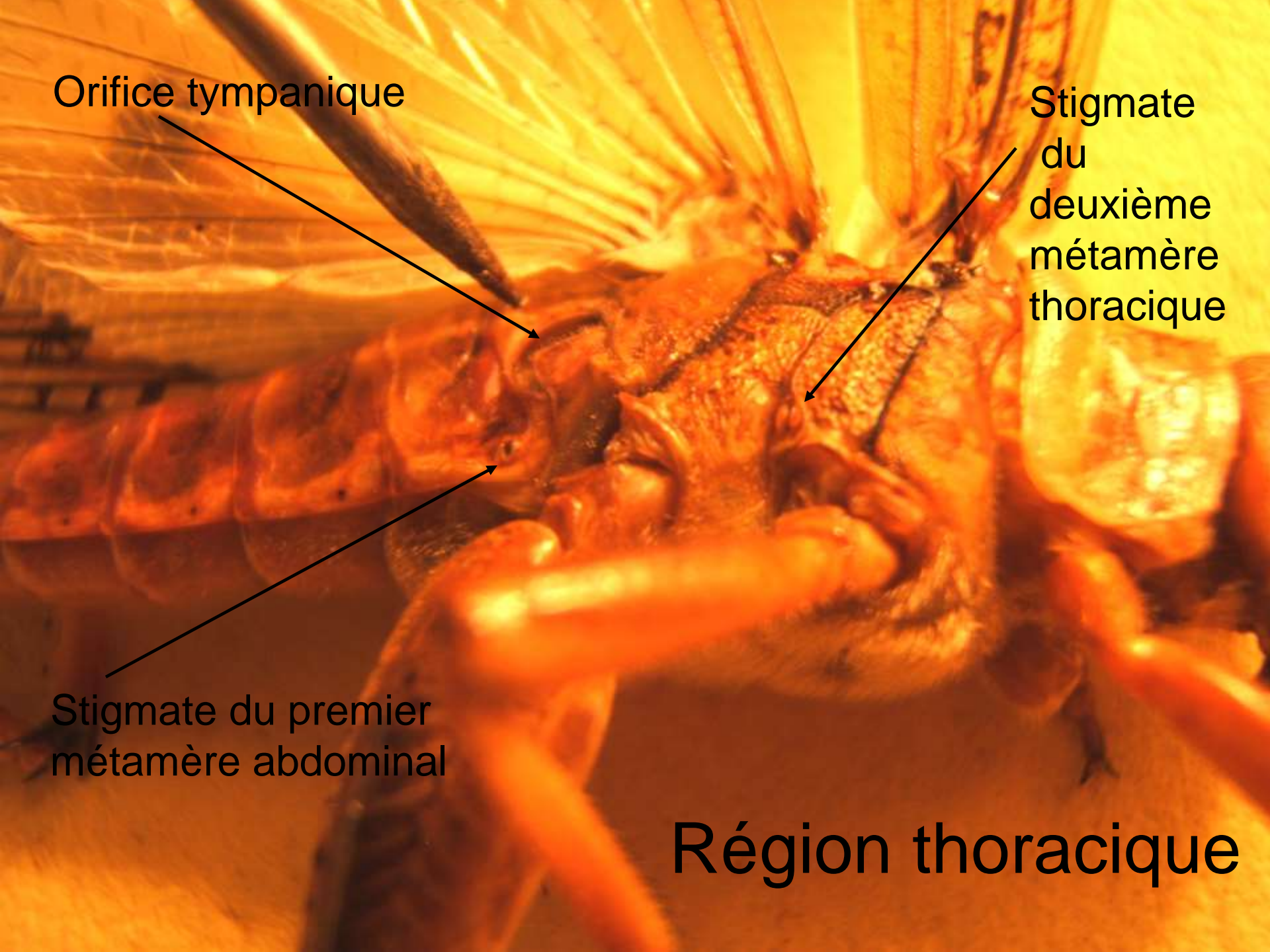


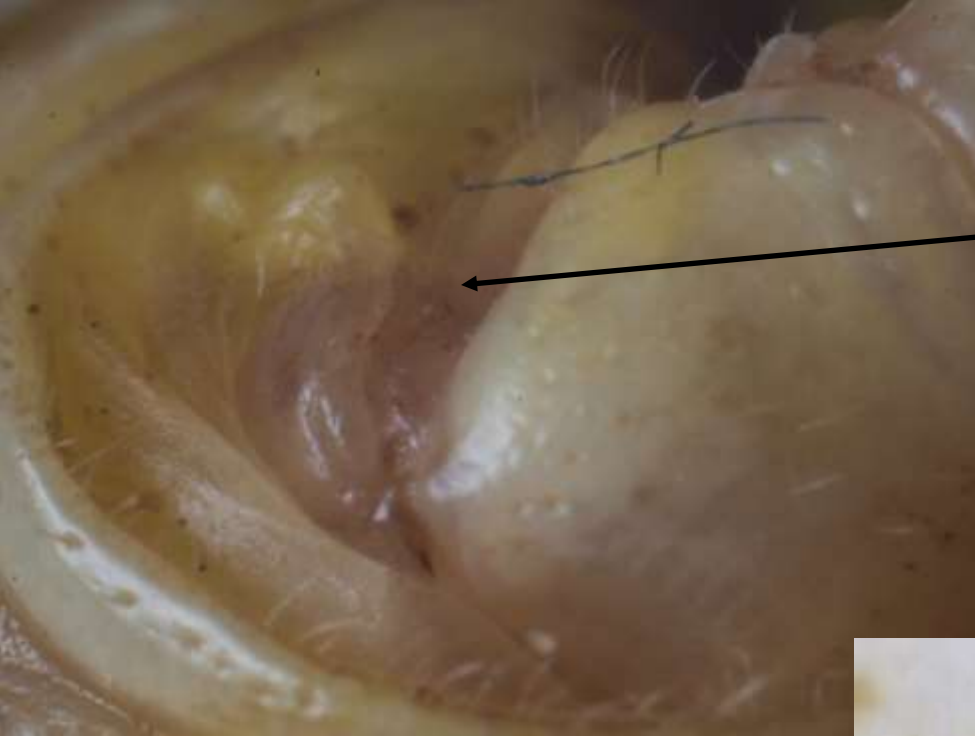
Orifice tympanique

Stigmate
du
deuxième
métamère
thoracique

Stigmate du premier
métamère abdominal

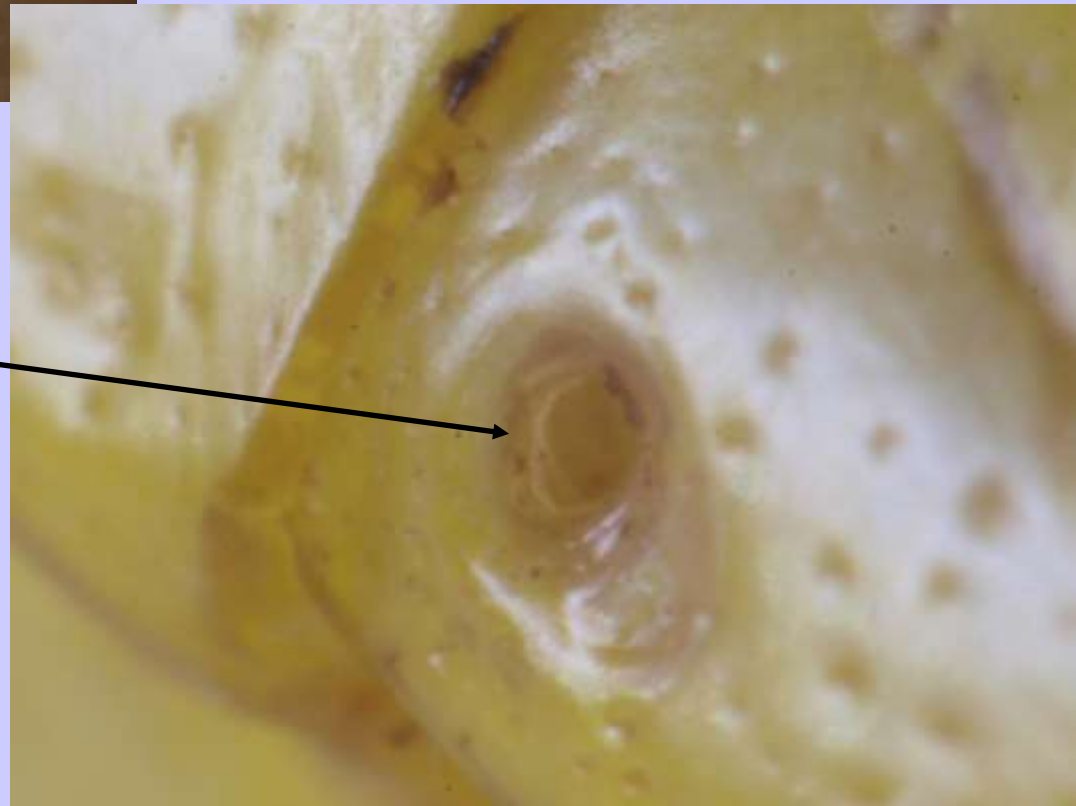
Région thoracique





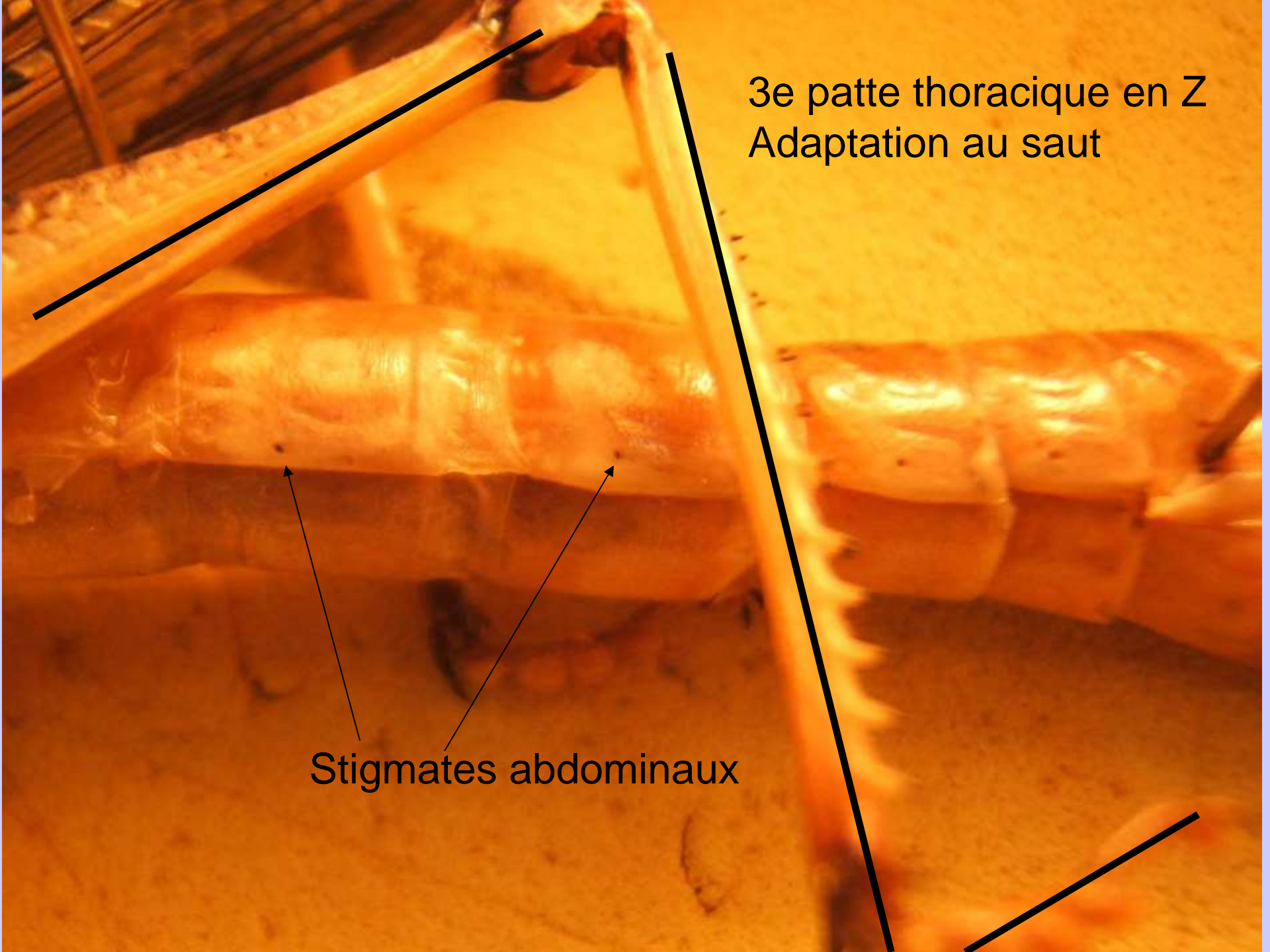
Orifice
tympanique

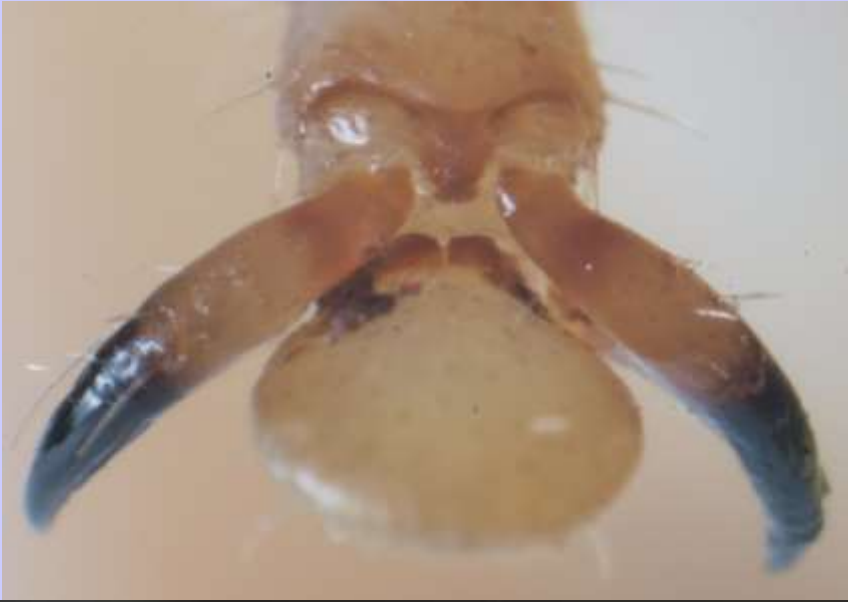Un stigmatum



3e patte thoracique en Z
Adaptation au saut

Stigmates abdominaux






Extrémité de patte (= prétarse) :
griffes latérales et pelote
adhésive centrale (=arolium).
Vues en FD (en haut) et en FV (en bas).



Portion d'aile :
expansions tégumentaires
constituées de cuticule soutenue
par des nervures.



Observation des trachées après extraction (MO x 100)

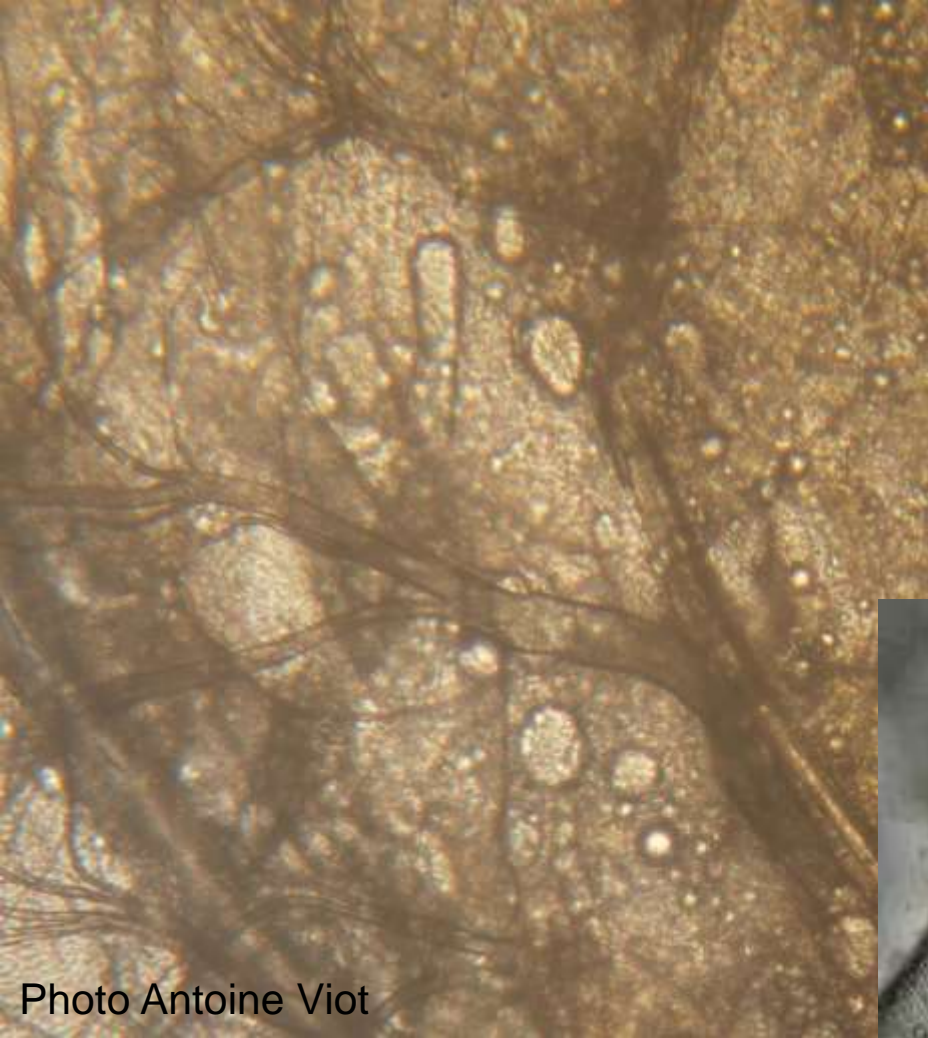
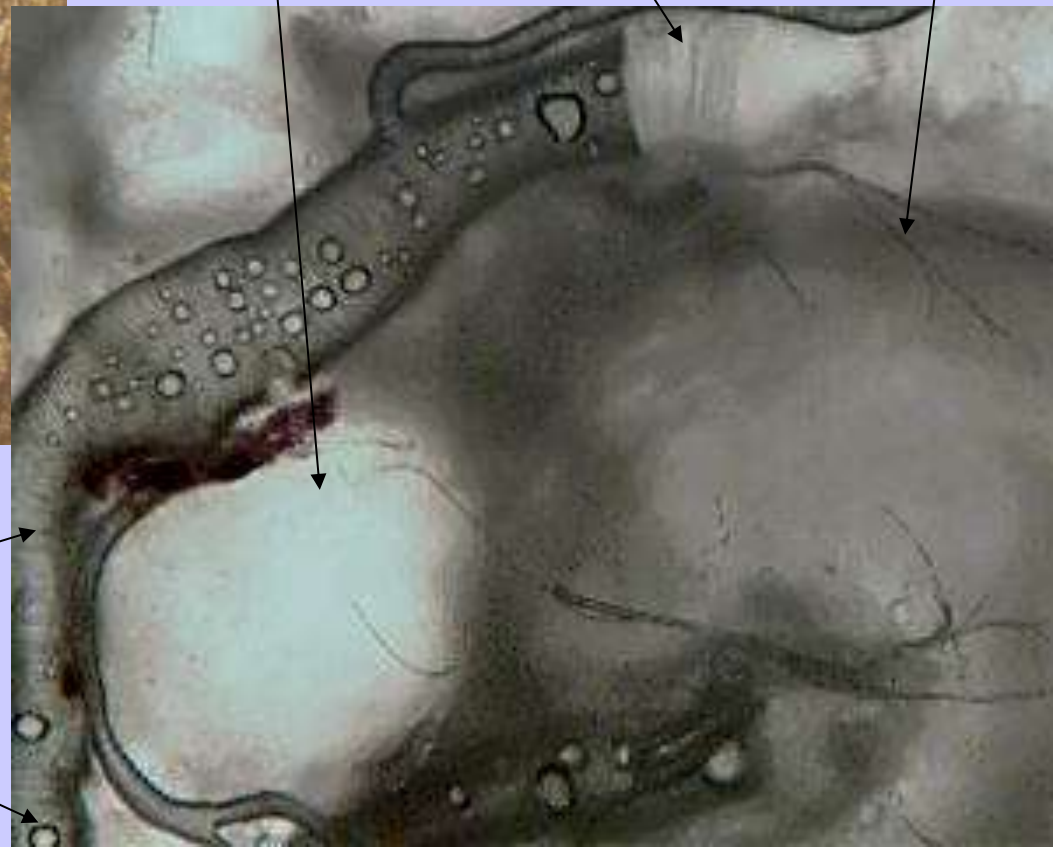

Photo Antoine Viot

Ténidies
(renforcements
d'épicuticule)

Trachéole

Tissu adipeux



Trachée

Gouttelette lipidique